OJO ROJO

Autores:

Carmen Díez Garretas (*)

José Luis Sánchez Vicente (*)

(*) Médico oftalmólogo. Hospital Cruz Roja-INSALUD de Ceuta.

Manuela Gómez Gómez. Médico 061 de Ceuta

Dirección Correspondencia:

Carmen Díez Garretas

Apartado Postal 595

51080-CEUTA

Tf: 956-512748

OJO ROJO

ÍNDICE

I. Introducción

II. Esquema Anatomo-Funcional del Sistema Visual

III. Historia Clínica Oftalmológica: Protocolo de Urgencias

IV. Concepto de Ojo Rojo

1. **Categorías Clínicas**
2. **Clasificación Clínica**
   - **A/ Ojo Rojo Indoloro**
   - **B/ Ojo Rojo Doloroso**

V. Ojo Rojo Indoloro

1. **Clasificación Clínica**
   - **A/ Patología Palpebral**
   - **B/ Patología Conjuntival**
2. **Diagnóstico Diferencial de los Cuadros de Conjuntivitis**

VI. Ojo Rojo Doloroso

1. **Clasificación Clínica**
   - **A/ Patología Inflamatoria**
   - **B/ Hipertensión Ocular Aguda: Glaucoma Agudo**
   - **C/ Patología Traumática**
2. **Protocolo Clínico: Signos de Alerta del Ojo Rojo**

VII. Diagnóstico Diferencial de los Cuadros de Ojo Rojo

VIII. Bibliografía

IX. Apéndice de Ilustraciones

X. Prueba de Evaluación

1. **Cuestionario**
2. **Respuestas**

OJO ROJO

I. INTRODUCCIÓN

Los cuadros clínicos de "Ojo Rojo" constituyen el capítulo más frecuente de las urgencias oftalmológicas. La atención clínica de un proceso ocular urgente representa un problema para la mayoría de los médicos no especialistas en oftalmología, generalmente poco familiarizados con la patología oftálmica.

La actitud médica ante una urgencia oftalmológica debe basarse en la historia clínica sistemática del paciente, siendo la ***anamnesis ocular*** una etapa clave para la orientación diagnóstica del proceso.

Este capítulo es una guía clínica de actuación para los médicos no especialistas en oftalmología, centrada en la resolución de los procesos oculares urgentes que cursan con *Ojo Rojo*.

Se han planteado como objetivos específicos:

1. Proporcionar criterios diagnósticos que permitan identificar las categorías clínicas de ojo rojo.
2. Establecer pautas de actuación para llevar a cabo las primeras medidas terapéuticas o una terapia resolutiva.
3. Identificar aquellos procesos oculares que requieren la valoración oftalmológica.

II. ESQUEMA ANATOMO-FUNCIONAL DEL SISTEMA VISUAL

El sistema sensorial visual permite la relación y el conocimiento del mundo exterior a través de la luz, estímulo específico de los fotorreceptores oculares. El ojo es un transductor periférico responsable de convertir patrones de energía lumínica en señales neuronales que puedan ser procesadas por el sistema nervioso central.

La visión comienza con la captación de imágenes enfocadas por los medios ópticos sobre la matriz de los fotorreceptores retinianos. La absorción de la luz por los fotorreceptores activa una compleja trama de conexiones sinápticas entre los elementos neuronales retinianos. La información sensorial que fluye a través de este circuito retiniano converge sobre una vía final común, las células ganglionares. Estas células codifican la imagen visual en un tren de

potenciales de acción que se transmite a través del nervio óptico al sistema nervioso central.

La información visual codificada por la retina se proyecta, a través de la vía óptica, sobre el córtex occipital donde se efectúa su transformación en sensación visual.

La Estructura Anatómica del Sistema Visual comprende:

1. **Globo ocular**
2. **Anejos oculares**
3. **Vía óptica**
4. **Vascularización ocular**
5. **Inervación ocular**

1. GLOBO OCULAR

Órgano esferoidal par que se aloja en la porción anterior de la cavidad orbitaria (Figura 1). Representa la quinta parte del volumen orbitario y está separado del resto del contenido orbitario por una fascia fibrosa, la cápsula de Tenon (Fascia Bulbi).

Su estructura presenta tres membranas de cubierta (Túnicas) y un contenido:

A/ Túnicas

1/ Externa: Esclerocórnea

2/ Media: Úvea

a) Úvea anterior:

- Iris
- Cuerpo Ciliar

b) Úvea posterior: Coroides

3/ Interna: Retina

B/ Contenido

1/ Cristalino

2/ Humor Acuoso

3/ Cuerpo Vítreo

A/ Túnicas

1/ Externa: Esclerocórnea. Estructura fibrosa formada por dos segmentos esféricos adosados, córnea y esclerótica, que presenta una función esquelética y protectora de los elementos sensoriales.

a) Córnea

Casquete esférico, transparente y avascular, que forma la sexta parte anterior de la túnica fibrosa. Se engasta en el foramen escleral anterior y se une a la esclerótica a través del limbo esclerocorneal. Su estructura histológica presenta cinco capas: epitelio, membrana de Bowman, estroma, membrana de Descemet y endotelio. Su inervación proviene del nervio nasociliar que forma un plexo anastomótico pericorneal, a nivel del limbo. Estos nervios corneales pierden la mielina a partir del limbo, al introducirse en el espesor corneal. La sensibilidad corneal es táctil, térmica y dolorosa.

Función: *Protectora*, como envoltura resistente, y *óptica*, como medio refringente, representando el *principal dioptrio ocular*, con un poder refractivo medio de 43 dioptrías.

b) Esclerótica

Membrana fibrosa de aspecto externo blanco opaco que recubre las 5/6 partes posteriores del globo ocular. Posee escaso aporte vascular, nutriéndose a partir de la coroides y la epieslera. *La epiesclera* es un tejido conectivo laxo vascularizado que recubre su cara externa.

Función: *Esquelética* y *protectora*, representando la membrana ocular más sólida y resistente. Presenta la inserción distal (móvil) de los músculos oculomotores.

c) Limbo Esclerocorneal

Zona de transición entre la córnea y la esclerótica. A su nivel y en profundidad (Angulo iridocorneal) se localizan las entidades anatómicas responsables del drenaje del humor acuoso. Constituye la pared externa del ángulo iridocorneal.

2/ Media: Úvea. Estructura vascular-nutricia situada entre la esclerótica y la retina.

a) Úvea Anterior

Se distinguen dos estructuras:

1) Iris: Presenta el aspecto de un disco con una apertura central circular, *la pupila*, y constituye la porción más anterior de la úvea. Su estructura presenta fibras musculares lisas que se organizan en dos músculos: *esfínter del iris* y *dilatador de la pupila*, responsables de la función pupilar. A nivel vascular se distinguen, el círculo arterial mayor del iris situado en el cuerpo ciliar y el círculo arterial menor del iris situado en el área peripupilar. Por su situación, divide el compartimento acuoso del ojo en dos cámaras, anterior y posterior.

Función: *Diafragma óptico* que permite y regula la entrada de los rayos lumi-

nosos modificando el diámetro pupilar. Actúa de *pantalla pigmentaria* que absorbe luz.

2) Cuerpo Ciliar: Segmento uveal medio, situado entre iris y coroides. Sus elementos principales son los *procesos ciliares* y *el músculo ciliar*.

Función: *Producción del humor acuoso*, a través de los procesos ciliares, y participación en el *mecanismo acomodativo* ya que regula la tracción sobre la zónula del cristalino, a través del músculo ciliar.

b) Úvea Posterior: Coroides

Manto vascular y pigmentado que se extiende desde la ora serrata hasta el canal escleral del nervio óptico.

Función: *Membrana Nutricia* ocular, principalmente de la retina. Además actúa como *pantalla fisiológica* a la luz.

3/ Interna: Retina

Estructura neurosensorial especializada destinada a recoger, elaborar y transmitir las impresiones visuales. Es una delgada lámina de aspecto transparente con tonalidad rojiza, situada entre la coroides y el vítreo, que se continúa por su parte periférica con la ora serrata y los cuerpos ciliares.

Su estructura histológica presenta células pigmentarias, gliales, neuronales y vasculares, que se estratifican en 10 capas. La primera capa, el epitelio pigmentario, actúa de pantalla fisiológica a la luz. Los elementos neuronales principales, fotorreceptores (*Conos* y *Bastones*), células bipolares y células ganglionares, son los encargados de la recepción del estímulo sensorial y conducción del impulso nervioso generado hacia el sistema nervioso central.

Desde el punto de vista topográfico e histológico se distinguen tres áreas, que presentan una implicación funcional específica:

a) Retina Central: Región especializada de la retina visual situada en el polo posterior, que presenta en su área central la mácula lútea. El centro de la mácula es un área deprimida, la fóvea (Punto de fijación del objeto), de carácter avascular y constituida sólo por conos. Su vascularización proviene de la capa coroidea.

Esta región presenta predominio de conos, como fotorreceptores, especializados en la *visión discriminativa* (Agudeza Visual) y *cromática*.

b) Retina Periférica: Área de la retina visual que se extiende hasta la ora serrata o periferia extrema. Sus fotorreceptores son principalmente bastones.

Esta región está especializada en la *visión crepuscular* y en la *visión periférica* característica del campo visual.

c) Ora Serrata: Representa la terminación anterior de la retina visual. Esta región está situada a 8 mm del limbo y presenta un espesor reducido con escasez de elementos neuronales, constituyendo la denominada *retina ciega*.

B/ Contenido: *Medios transparentes y refringentes* que ocupan los tres compartimentos oculares, de delante a atrás: cámara anterior, cámara posterior y cámara vítrea.

1/ Cristalino: Lente biconvexa transparente, de estructura epitelial, que está situada entre el iris y el cuerpo vítreo, y unida a los procesos ciliares por la zónula de Zinn o ligamento suspensorio del cristalino. Esta estructura es avascular y carece de terminaciones nerviosas.

Función: Representa el *2º elemento dióptrico* del sistema óptico ocular, con un poder de refracción de 20 dioptrías. Participa en la refracción estática y dinámica (*Acomodación*). El mecanismo acomodativo posibilita el enfoque de objetos cercanos, ya que la plasticidad del cristalino permite modificar su curvatura y aumentar así su poder refractivo convergente.

2/ Humor Acuoso: Fluido claro y transparente, con un alto contenido en agua (99%), producido en los procesos ciliares, que ocupa las cámaras anterior y posterior. El compartimento acuoso representa la quinta parte del volumen ocular y es el espacio comprendido entre la córnea y el cristalino.

Función: Papel primordial en el mantenimiento de la *presión intraocular* (Pio) y como *medio óptico* transparente. La secreción de humor acuoso genera la Pio necesaria para mantener un globo ocular ópticamente eficaz. El humor acuoso proporciona *nutrición* a los tejidos avasculares en contacto con él: córnea, cristalino y vítreo anterior.

3/ Cuerpo Vítreo: Hidrogel transparente que ocupa la cavidad posterior del globo ocular, por detrás del cristalino. Su estructura está constituida por una red de fibras de colágeno unidas por ácido hialurónico, con un alto contenido en agua (98%). La cámara vítrea representa las 4/5 partes del volumen ocular.

Función: *Esquelética*, *óptica,* como medio transparente, *metabólica* y *aislante térmico*.

2. ANEJOS OCULARES

A/ Órbita

B/ Párpados

C/ Conjuntiva

D/ Musculatura Ocular Extrínseca

E/ Aparato Lagrimal

A/ Órbita

Cavidad ósea par con forma de pirámide cuadrangular truncada, de base anterior y vértice posterior, que está excavada en el macizo cráneo-facial a ambos lados de las fosas nasales. Se alojan los globos oculares con sus principales estructuras anejas, rodeados por un tejido adiposo lobulado (Grasa orbitaria) y las aponeurosis orbitarias (Figura 2). Estas aponeurosis son: la cápsula de Tenon, las vainas fasciales musculares y sus expansiones aponeuróticas, y el septum orbitario. *La cápsula de Tenon* es una membrana fibroelástica que recubre la porción escleral de globo ocular. *El septum orbitario* es un tabique de tejido conectivo elástico unido al periostio orbitario y situado entre el reborde orbitario y los tarsos del párpado. Cierra la base de la órbita dividiéndola en dos espacios, preseptal y retroseptal.

Desde el punto de vista clínico, destaca la importancia de sus comunicaciones con los senos paranasales, las fosas nasales y las fosas craneales, anterior y media.

Función: *Esquelética y protectora* del globo ocular y sus estructuras anejas.

B/ Párpados

Repliegues cutáneo-músculo-mucosos, que cuando están cerrados obturan la base de la órbita, recubriendo la cara anterior del globo ocular. La apertura palpebral delimita una abertura elíptica: *la hendidura palpebral*. Los extremos de los bordes libres palpebrales se unen para formar los ángulos, interno (canto interno) y externo (canto externo). La musculatura palpebral está constituida por tres músculos: el *orbicular* responsable del cierre palpebral, el *elevador del párpado superior* (EPS) y el *músculo liso de Müller*, coadyuvante del EPS en la elevación y en el mantenimiento de su tono. *El tarso* es una lámina de tejido fibroso denso situada por debajo del plano muscular. Los tarsos constituyen un armazón fibroso, unidos por los ligamentos palpebrales, externo e interno, al esqueleto óseo. Presenta tres tipos de *glándulas de secreción sebácea*: *Meibomio* localizadas en el espesor del Tarso, *Moll* anexas a las pestañas y *Zeiss* anexas al folículo piloso de las pestañas y a los pelos del párpado.

Función: *Protectora*, como 1ª barrera defensiva del globo ocular y *lubricante* de la superficie ocular, a través de la secreción de sus glándulas sebáceas. Esta secreción sebácea forma la capa más superficial de la película lagrimal, que evita la evaporación de la capa acuosa lagrimal.

C/ Conjuntiva

Membrana mucosa delgada y transparente que tapiza la superficie posterior de los párpados, se refleja y recubre el segmento anterior del globo ocular hasta el limbo esclerocorneal. Se extiende desde el borde libre palpebral hasta el limbo, formando un anillo que circunscribe la córnea.

Se distinguen tres áreas topográficas:

- Palpebral: adherida al tarso del párpado (Tarsal) y a la órbita.
- Bulbar: adherida a la esclerótica y al limbo esclerocorneal.
- Fórnix: reviste los pliegues de reflexión o fondos de saco.

Su estructura histológica presenta un epitelio cilíndrico estratificado y un corion. El epitelio conjuntival contiene numerosas células caliciformes (*"Goblet cells"*) mucosecretoras, que segregan la capa mucoide de la película lagrimal, en contacto con la superficie corneal. El corion o lámina propia está formado por un manto adenoideo y fibroso, rico en linfocitos, polimorfonucleares, mastocitos y macrófagos.

Función: *Protectora, nutricia y lubricante* de la superficie ocular.

D/ Musculatura Ocular Extrínseca

El control adecuado de los movimientos oculares facilita la alineación de ambas fóveas hacia objetivos de interés visual. La musculatura ocular extrínseca es la responsable de los movimientos oculares y está compuesta por seis músculos:

1/ Músculos Rectos:

- Recto Superior: Elevación.
- Recto Inferior: Depresión.
- Recto Lateral (Externo): Abductor, se aleja de la línea media de la cara.
- Recto Medio (Interno): Adductor, se aproxima a la línea media de la cara.

2/ Músculos Oblicuos:

- Oblicuo Superior (Mayor): Inciclotorsión y Depresión.
- Oblicuo Inferior (Menor): Exciclotorsión y Elevación.

E/ Aparato Lagrimal

Se distinguen dos sistemas:

1/ Secretor: Glándulas Lagrimales Principal y Accesorias (Krause y Wolfring), órganos productores de la capa acuosa de la película lagrimal preocular. La glándula lagrimal principal está ubicada en el ángulo superoexterno de la órbita, en la fosa lagrimal del hueso frontal, y las glándulas lagrimales accesorias, en el espesor de la estructura conjuntival.

2/ Excretor: Vía Lagrimal que se extiende desde el borde interno de los párpados hasta las fosas nasales. Está constituida por un conjunto de canales colectores que comprenden, los puntos lagrimales, los canalículos lagrimales, el saco lagrimal y el canal lacrimonasal que desemboca en el meato nasal inferior (Fosas nasales). Su función es el drenaje de la secreción lagrimal desde el fórnix conjuntival hasta las fosas nasales.

La película lagrimal preocular tiene una estructura trilaminar: capa externa lipídica, capa media acuosa y capa interna mucinosa en contacto con el epitelio corneal. Es esencial para el mantenimiento de una superficie ocular funcionalmente normal y forma una barrera entre el epitelio córneo-conjuntival y el medio externo. Su papel es triple: *Defensa* frente a las infecciones, *Nutrición* de la córnea y *Perfección óptica* del dióptrico aire-córnea.

3. VÍA ÓPTICA

La vía Retino-geniculo-cortical forma parte de un plano más o menos horizontal que se extiende desde el polo posterior del globo ocular hasta el polo occipital, a nivel de la base del cráneo. Es una cadena neuronal que transmite las impresiones visuales retinianas hasta el córtex visual, formando el substrato neuronal de la percepción visual (Figura 3).

Se distinguen macroscópicamente las siguientes estructuras:

A/ Retina

Representa el inicio de la vía visual, donde se encuentran las dos primeras neuronas: células bipolares (1ª) y células ganglionares (2ª). La vía óptica se origina en la IX capa de la retina, denominada capa de fibras ópticas, que está constituida por los axones de las células ganglionares. Son las únicas células de la retina que se proyectan desde el ojo hasta el cerebro.

B/ Nervio Óptico

El II par craneal se extiende desde la lámina cribosa hasta el quiasma óptico. Estructural y funcionalmente es un fascículo de sustancia blanca del sistema nervioso central, constituido por los axones de las células ganglionares de la retina, aproximadamente 1.2 millones de fibras.

Su porción intraocular forma la *papila*, que está constituida por la extremidad distal de las fibras del nervio óptico, localizadas en el canal esclerocoroideo por delante de la lámina cribosa. La papila carece de fotorreceptores, por lo que su representación en el campo visual es la de un escotoma absoluto que se conoce como *mancha ciega*.

C/ Vía Nerviosa

- Quiasma óptico: Estructura transversalmente oval que reúne las fibras procedentes de ambos nervios ópticos, a través de sus ángulos anteriores. Presenta la denominada decusación de las fibras nasales. Esta estructura reposa sobre la porción anterior de la tienda de la hipófisis.
- Cintillas ópticas: Tracto óptico que se extiende desde los ángulos posteriores del quiasma hasta el cuerpo geniculado lateral. Corresponde a la porción terminal de las fibras que nacen de las células ganglionares de la retina.
- Cuerpos geniculados laterales: Centros de recepción primaria en los que terminan las fibras de las células ganglionares de la retina. Esta estructura constituye la zona de unión entre la segunda y la tercera neurona de la vía óptica. Las neuronas postsinápticas del cuerpo geniculado lateral que reciben las aferencias retinianas se proyectan, a su vez, hacia la corteza visual primaria.

- Radiaciones ópticas (Haz Genículocalcarino): Estructuras menos definidas macroscópicamente, que se extienden en una ancha lámina de sustancia blanca desde los cuerpos geniculados laterales hasta el córtex occipital. Corresponden a los axones de las células de la sustancia gris del cuerpo geniculado lateral. Se articulan en el córtex occipital con las células receptoras de las sensaciones visuales.

D/ Córtex Visual

La proyección visual de la corteza se conoce como "área estriada o área 17 de Brodmann", situada a lo largo de los labios superior e inferior de la cisura calcarina, en el lóbulo occipital. Adyacentes al área estriada se encuentran el "área periestriada o 18 de Brodmann" y el "área paraestriada o 19 de Brodmann". Las áreas 18 y 19 son áreas de función psicovisual en las que se efectúan los fenómenos de integración y de respuesta motora.

4. VASCULARIZACIÓN OCULAR

A/ Sistema Arterial

1/ Arteria Oftálmica: Eje arterial principal de la órbita. Rama de la arteria carótida interna que penetra en la órbita por el agujero óptico y en su trayecto proporciona ramas colaterales que vascularizan el globo ocular y sus tejidos anejos. La arteria oftálmica sale de la órbita y a nivel de la raíz nasal termina en la arteria angular, que se anastomosa con la arteria facial, conectando con el sistema de la arteria carótida externa.

2/ Arteria Infraorbitaria: Rama terminal de la arteria maxilar interna (arteria carótida externa) que contribuye a la irrigación de la región infraorbitaria.

La Región orbitaria representa uno de los principales sistemas anastomóticos entre las arterias carótida externa e interna.

B/ Sistema Venoso

1/ Venas Oftálmicas Superior e Inferior: Principales colectores del drenaje venoso orbitario que desembocan en el seno cavernoso.

2/ Vena Infraorbitaria: Constituye una vía anastomótica de drenaje orbitario con la vena oftálmica inferior, las venas faciales y los plexos pterigoideos.

C/ Sistema Linfático: Párpados, Aparato Lagrimal y Conjuntiva.

1/ Vía Anterior:

∗ Grupo Ganglionar Submaxilar: drenan los colectores linfáticos del tercio interno del párpado.

∗ Grupo Ganglionar Parotídeo y Preauricular: drenan los colectores linfáticos de los dos tercios externos del párpado.

2/ Vía Postero-externa o Pterigoidea: Drena en la cadena ganglionar de la vena yugular externa y a su través en la vena yugular interna.

5. INERVACIÓN OCULAR

A/ Sensitiva

1/ Nervio Oftálmico de Willis: 1ª división del nervio trigémino (V par craneal) que se divide en tres ramas principales:

∗ Nervio Lagrimal

∗ Nervio Frontal (Nervio Supraorbitario)

∗ Nervio Nasociliar: Conduce los principales impulsos somatosensitivos del ojo, junto con los impulsos sensitivos de la piel y de las membranas mucosas de la nariz.

2/ Nervio Maxilar Superior: 2ª división del nervio trigémino, a través de los nervios infraorbitario y cigomático.

B/ Motora

1/ Nervio Motor Ocular Común (III par): Inerva los músculos Rectos, superior, medio e inferior; el oblicuo menor y el elevador del párpado superior (Apertura palpebral).

2/ Nervio Patético (IV par): Oblicuo Superior.

3/ Nervio Motor Ocular Externo (VI par): Recto Lateral.

4/ Nervio Facial (VII par): Orbicular del párpado (Cierre palpebral).

C/ Vegetativa

1/ Simpático Cervical: Los nervios simpáticos proceden del centro cilio-espinal de la médula y alcanzan la órbita a través del ganglio cervical superior y del plexo carotídeo simpático. Su inervación se dirige:

- Músculo liso vascular: Efecto vasomotor constrictor.
- Músculo palpebral de Müller: Coadyuvante de la elevación palpebral.
- Músculo dilatador de la pupila: *Midriasis.*

2/ Parasimpático Craneal:

- Músculo Esfínter del iris: *Miosis*. Las fibras parasimpáticas son vehiculadas por el III par craneal.
- Músculo Ciliar: *Acomodación*. Las fibras parasimpáticas son vehiculadas por el III par craneal.
- Secreción de la glándula lagrimal principal: A través del nervio Vidiano.
- Secreción glandular sebácea: Recibe influjos colinérgicos.

Los Reflejos Pupilares constrictores son el reflejo *Fotomotor Directo* y el *Consensual*. La respuesta constrictora pupilar (Miosis) a la entrada de luz en el ojo recibe el nombre de reflejo fotomotor directo, reaccionando de la misma forma el ojo contralateral en condiciones normales, en cuyo caso hablamos de reflejo consensual. La estimulación luminosa de una retina provoca una contracción de la pupila en el ojo contralateral, que acontece debido a la decusación parcial, tanto de las fibras del nervio óptico en el quiasma como de las fibras pupilares en el mesencéfalo.

III. HISTORIA CLÍNICA OFTALMOLÓGICA: Protocolo de Urgencias

1. Datos de Filiación

- Nombre
- Edad: Patología ocular relacionada con cada grupo de edad.
- Sexo: Patología ocular relacionada con el sexo.
- Profesión: Traumatología laboral, enfermedades profesionales.

2. Antecedentes:

- Familiares:
  - Generales: Diabetes Mellitus (DM), Hipertensión arterial (HTA).
  - Oculares: Ametropías (Miopía), Glaucoma, Cataratas.
- Personales:
  - Generales: DM, HTA, enfermedades sistémicas, alcoholismo, drogadicción, tratamientos farmacológicos, alergias.
  - Oculares: Ametropías, portador de lentes de contacto, infecciones, inflamaciones, traumas directos o de vecindad, cirugía ocular previa.

3. Anamnesis Ocular

- **Síntomas**
  - Alteraciones Visuales: Disminución de la agudeza visual, alteraciones del campo visual (Escotomas), diplopía, visión iridiscente, miodesopsias (*moscas volantes*), fotopsias (*destellos luminosos*) y metamorfopsias, macropsias o micropsias (Patología Macular).
  - Dolor ocular / Sensación de cuerpo extraño / Cefalea.
  - Secreciones oculares anómalas: Serosa, mucosa, mucopurulenta.
  - Tríada sintomática del segmento anterior: Es una tríada defensiva refleja de origen trigeminal por irritación de las terminaciones nerviosas.
    - Lagrimeo: Hipersecreción lagrimal.
    - Fotofobia: Intolerancia visual anormal a la luz.
    - Blefarospasmo: Cierre involuntario palpebral por contracción tónica o clónica del músculo orbicular.
- **Tiempo de Evolución:** Horas / Días
- **Mecanismo Patogénico:** Espontáneo / Traumático

4. Exploración Física: Signos

A/ Inspección

- Neoformaciones oculares
- Estado de la estática y dinámica palpebral
- Laceraciones de estructuras oculares
- Ojo Rojo / Ojo Blanco

B/ Palpación: Puntos dolorosos, fracturas orbitarias.

C/ Exploración Ocular

- Agudeza visual Lejos / Cerca
- Campo visual por confrontación
- Reflejos pupilares: Fotomotor Directo / Consensual
- Anomalías pupilares estáticas: Morfología y tamaño
- Motilidad Ocular Extrínseca / Palpebral: Paresias / Parálisis
- Diagnóstico diferencial de Ojo Rojo: Hiperemia vascular conjuntival
    - ∗ Inyección conjuntival
    - ∗ Inyección ciliar o periquerática
    - ∗ Inyección mixta
    - ∗ Equímosis subconjuntival
- Tinción colorante vital: Colirio de Fluoresceína 2%
    - ∗ Tinción (+): Defecto epitelial
- Eversión del párpado superior: Cuerpo extraño tarsal
- Examen del segmento ocular anterior: Cuerpos extraños, laceraciones, exudados en cámara anterior (Hyphema, hipopion).
- Valoración digital de la presión intraocular
- Exploración del Fondo de Ojo

5. Exploraciones Complementarias

A/ Pruebas de Laboratorio

- Analítica de sangre: Química hemática, hemograma y coagulación.
- Estudios microbiológicos.

B/ Pruebas de diagnóstico por imagen

- Radiología simple (RX): Proyecciones de Caldwell, Waters, Rhese y Lateral.
- Tomografía Axial Computarizada (TAC): Método de elección ante traumas oculares y orbitarios.
- Resonancia Magnética Nuclear (RMN).

♦ Indicaciones principales de la región orbitaria:

∗ Patología inflamatoria: Sinusitis, celulitis orbitaria.

∗ Patología traumática: Fracturas óseas, presencia y localización de Cuerpo Extraño Intraocular (CEIO).

∗ Patología neoplásica.

∗ Patología neuro-oftalmológica.

EQUIPO BÁSICO PARA EXAMEN OCULAR DE URGENCIA

1. Escala de Agudeza Visual Lejos / Cerca.
2. Placa Estenopeica y Oclusor ocular.
3. Foco de luz: Linterna + Filtro azul-cobalto: Visualización de defectos epiteliales.
4. Lupa o Frontal de magnificación: Exploración del segmento ocular anterior.
5. Oftalmoscopio Directo: Exploración del segmento ocular posterior (Fondo de ojo).
6. Retractores del párpado, tipo Desmarres.
7. Colirios de Exploración:
    - Anestésico tópico (Benoxinato, Tetracaína y Oxibuprocaína)
    - Vasoconstrictor: Colirio fenilefrina 10%
    - Colorante Vital: Colirio fluoresceína 2%
    - Midriático: Fenilefrina, Tropicamida.

La exploración de la agudeza visual requiere una escala visual de optotipos tipo Snellen, como el test de la E, situada a 5 metros para valorar la visión lejana y una lámina de lectura a 33 cm para la visión próxima. Los optotipos son los objetos o figuras destinados a la determinación del valor de la agudeza visual. La placa estenopeica es una tarjeta negra, circular, con un orificio central de 2 a 10 mm de diámetro, que se coloca ante el ojo que debe leer. Su uso corrige parcialmente las ametropías (Defectos de refracción), restituyendo la visión que se tendrá tras la corrección óptica. Esta placa es útil para realizar el diagnóstico diferencial entre una ametropía y una lesión orgánica, ante una disminución de la agudeza visual. Se requiere la oclusión monocular con una pantalla opaca para valorar la agudeza visual de cada ojo de forma independiente.

IV. CONCEPTO DE OJO ROJO

Término que engloba un conjunto de entidades clínicas caracterizadas por la presencia de hiperemia conjuntival, localizada o difusa. Esta inyección vascular puede expresar la hiperemia de vasos conjuntivales, epiesclerales o esclerales. Traduce patología del segmento ocular anterior es decir, de las estructuras situadas por delante del diafragma iridocristaliniano.

Las estructuras implicadas en el proceso patológico pueden ser:

- Anejos Oculares:
  - Sistema Lagrimal
  - Párpados
  - Conjuntiva
- Córnea
- Epiesclera y Esclerótica
- Úvea anterior: Iris y Cuerpo Ciliar
- Cristalino

1. Categorías Clínicas de Ojo Rojo

A/ Inyección conjuntival

B/ Inyección ciliar o periquerática

C/ Inyección mixta

D/ Equímosis subconjuntival

A/ Inyección Conjuntival: Hiperemia de vasos conjuntivales superficiales, más intensa en el fondo de saco conjuntival (fórnix), disminuyendo conforme nos acercamos al limbo esclerocorneal.

La hiperemia conjuntival indica patología del párpado y/o de la conjuntiva, y generalmente representa un proceso de naturaleza banal (Figura 4).

La instilación tópica de un colirio vasoconstrictor (fenilefrina) en el fondo de saco conjuntival inferior atenúa o suprime la hiperemia durante algunos minutos, al actuar sobre los vasos superficiales móviles o deslizables (vasoconstricción +).

B/ Inyección Ciliar o Periquerática: Hiperemia de vasos conjuntivales profundos y epiesclerales, más intensa a nivel del limbo formando un anillo hiperémico periquerático (Figura 4).

Esta hiperemia que afecta a vasos perilímbicos se relaciona con patología más severa del segmento ocular anterior, que afecte a córnea, iris o cuerpo ciliar.

La instilación tópica de un colirio vasoconstrictor no atenúa la hiperemia del círculo periquerático, ya que no actúa sobre vasos profundos, no móviles (vasoconstricción –).

C/ Inyección Mixta: Hiperemia de vasos superficiales y profundos que confiere a la conjuntiva una tonalidad rojo-vinosa (Figura 5). Esta hiperemia es característica del *glaucoma agudo.*

La instilación tópica de un colirio vasoconstrictor sólo atenúa la hiperemia conjuntival relacionada con los vasos superficiales.

D/ Equímosis Subconjuntival: Colección hemática subconjuntival producida por rotura vascular, que se presenta clínicamente como una mancha rojo-vinosa que enmascara los vasos subyacentes.

2. Clasificación Clínica

El término *Ojo Rojo* engloba una gran variabilidad de cuadros clínicos, basándonos en la sintomatología referida en la *anamnesis ocular*, distinguimos dos grandes apartados:

A/ Ojo Rojo Indoloro
B/ Ojo Rojo Doloroso

V. OJO ROJO INDOLORO

La sintomatología se caracteriza por la presencia de picor, escozor, ardor o sensación de cuerpo extraño ocular, no asociado a disminución de la agudeza visual. Estos síntomas acompañan a cuadros clínicos generalmente de naturaleza banal.

1. Clasificación Clínica

A/ Patología Palpebral: Blefaritis
B/ Patología Conjuntival:
1/ Hiposfagma

2/ Conjuntivitis

A/ Patología Palpebral: Blefaritis

Desde el punto de vista oftalmológico, el término blefaritis engloba un grupo de enfermedades caracterizadas por inflamación del borde libre palpebral, que cursan básicamente con hiperemia y engrosamiento cutáneo.

Desde el punto de vista epidemiológico, es un trastorno con una gran prevalencia en la población, constituyendo una de las causas más frecuentes de inflamación ocular externa.

♦ **Clasificación Clínica-etiológica**

1/ Blefaritis Idiopáticas

2/ Blefaritis Específicas

1/ Blefaritis Idiopáticas

Representa el grupo más frecuente en la población y el de mayor interés oftalmológico. Su etiopatogenia es plurifactorial, compleja y mal definida, interviniendo Factores:

* Constitucionales: Características de la secreción sebácea, componente inmunológico de atopia, hipersensibilidad retardada a las bacterias y factores psicosomáticos.
* Ambientales: Polución ambiental, higiene individual y agentes microbianos.

♦ **Clasificación Clínica-topográfica**

a) Blefaritis anterior

b) Blefaritis posterior: Meibomitis

Esta división topográfica es artificial, ya que son muy frecuentes las formas mixtas con implicación de varios factores.

a) Blefaritis anterior: Proceso inflamatorio que afecta principalmente al margen anterior o ciliar del borde libre palpebral es decir, a la base de las pestañas con implicación de los folículos y de las glándulas sebáceas anteriores (Moll y Zeiss).

Desde el punto de vista etiopatogénico, se reconocen dos formas:

* *Blefaritis anterior Infecciosa o Estafilocócica*: El germen más frecuentemente aislado ha sido el estafilococo (Epidermidis, Aureus), además de otras bacterias (Estreptococo), hongos (Candida albicans) y la infestación de los folículos pilosos por ácaros (Demodex folliculorum). Probablemente

se origine por un mecanismo de hipersensibilidad a los antígenos, toxinas o enzimas estafilocócicos.

* *Blefaritis anterior Seborreica*: Probablemente relacionada con una disfunción de las glándulas sebáceas (Figura 6). En los frotis de las escamas se ha aislado Pityrosporum ovale, un tipo de levadura, que puede estar implicado en la seborrea.

b) Blefaritis posterior: Proceso inflamatorio que responde a una disfunción de las glándulas de Meibomio (Glándulas sebáceas posteriores). Los cambios inflamatorios afectan principalmente al margen posterior del borde libre y se caracterizan por un aumento y espesamiento de la secreción de las glándulas de Meibomio, cursando con hiperemia, congestión y aumento del espesor del párpado alrededor de las glándulas.

En los frotis de las escamas se han aislado Pityrosporum ovale y orbiculare, que podrían jugar un papel en la seborrea, dada la buena respuesta a agentes antimicóticos.

♦ **Cuadro Clínico General**

Enfermedad bilateral que presenta un curso clínico evolutivo crónico recurrente, estacional o precipitado por factores intrínsecos, de tipo psicosomático.

- **Anamnesis: Síntomas**
  - Desde asintomática, como trastorno cosmético o hallazgo exploratorio, a sintomática.
  - Los síntomas suelen ser más intensos con el despertar matutino: prurito, escozor e incluso dolor, asociado a la tríada sintomática del segmento anterior.

- **Exploración ocular: Signos**
  - Borde palpebral: Eritema, descamación, engrosamiento (Tilosis) y telangiectasias.
  - Disfunción de las glándulas sebáceas sobre todo de Meibomio: orificios dilatados o estenosados, concreciones calcáreas, secreción espumosa, orzuelos, chalazion, entre otros.
  - Pestañas: La forma estafilocócica presenta *escamas duras y fibrinosas*, formando un collarete en la base de las pestañas. Se asocia a foliculitis con formación de pústulas y úlceras cubiertas de costras amarillentas. Al desprenderse los collaretes y las

costras dejan una superficie cruenta.

La forma seborreica cursa con caspa o escamas adheridas a las pestañas, que puede ser de dos tipos: *seca y escamosa* o *grasa y amarillenta*. Estas escamas se desprenden con facilidad, es un eczema del borde palpebral con hiperqueratosis y descamación epitelial.

- **Complicaciones**
  - Orzuelos y chalazia (Chalazion)
  - Conjuntivitis crónica papilar o folicular
  - Queratitis epitelial puntiforme en los cuadrantes corneales inferiores
  - Úlceras marginales catarrales
  - Queratoconjuntivitis sicca: *"Ojo seco evaporativo"*, debido a inestabilidad de la película lagrimal por alteración de su capa lipídica superficial.

- **Asociaciones**
  - Dermatitis eczematoide (Eczema atópico)
  - Dermatitis seborreica
  - Acné Rosácea

- **Secuelas cicatriciales**
  - Hipertrofia y deformidad palpebral: Tilosis, ectropion (Eversión del borde libre palpebral) y entropion (Inversión del borde libre palpebral).
  - Alteraciones de las pestañas: Cambios en su dirección (Triquiasis), pérdida de pestañas (Madarosis), pestañas blancas (Poliosis).
  - Neovascularización corneal y leucomas (Opacidad corneal).

♦ **Diagnóstico**

- Clínico: Basado en la anamnesis y los signos de la exploración ocular, en la mayoría de los casos no plantea problemas diagnósticos.
- Las formas complejas, por la presencia de complicaciones y otros cuadros asociados, pueden requerir la valoración del oftalmólogo. Las complicaciones corneales más graves se observan con mayor frecuencia en la blefaritis infecciosa estafilocócica.

♦ **Tratamiento**

Es una enfermedad crónica que generalmente persiste durante toda la vida, difícil de erradicar ya que su causa suele ser desconocida, por lo que el tratamiento es paliativo y trata de controlar los síntomas y sus exacerbaciones.

● Pilar básico: *Higiene palpebral*, lavando el borde palpebral con toallitas impregnadas de soluciones detergentes, para eliminar las escamas y evitar el acúmulo de secreciones glandulares.

Las formas seborreicas son más difíciles de tratar aconsejándose además, masaje en el borde palpebral y aplicación de compresas calientes, para favorecer la salida de la secreción sebácea.

La higiene palpebral mejora el 50% de las blefaritis, siendo necesaria durante toda la vida.

● Lágrimas artificiales: Uso frecuente a lo largo del día.

En general la respuesta al tratamiento con las medidas higiénicas es favorable y aunque tienden a recurrir, pueden conseguirse remisiones por largos períodos de tiempo.

Las formas complicadas pueden requerir tratamiento con antibióticos y corticoides durante períodos de tiempo limitados. Es conveniente la práctica de cultivos y antibiogramas debido a la frecuencia de resistencias a los antibióticos por los estafilococos.

2/ Blefaritis Específicas

Proceso inflamatorio del margen palpebral que responde a un agente infeccioso específico.

♦ Cuadros clínicos, desde el punto de vista etiológico:

a) Blefaritis Angular
b) Blefaritis marginal por Herpes simplex
c) Blefaritis Parasitaria

a) Blefaritis Angular: Se asocia a infección por Moraxella Lacunata (Diplobacilo Gram–) y suele presentarse como una blefaroconjuntivitis unilateral. El cuadro cursa con inflamación de la piel del canto palpebral externo o interno, que puede estar macerado, húmedo e incluso ulcerado, asociado a una conjuntivitis folicular crónica.

El diagnóstico es clínico principalmente. El diagnóstico etiológico requiere el estudio del frotis del exudado que mostrará diplobacilos Gram (–) y un infiltrado celular de tipo mixto, polimorfonuclear y mononuclear.

El tratamiento se basa en medidas higiénicas y antibióticos por vía tópica, en forma de colirio y pomada. En general es sensible a los aminoglucósidos (Gentamicina, tobramicina).

b) Blefaritis Marginal por Herpes Simplex: El virus del herpes simplex (Tipos I y II) puede producir blefaroconjuntivitis vesiculo-ulcerativa, más frecuente en la primoinfección herpética. Se presenta en forma de erupción vesicular sobre base eritematosa en el borde palpebral (Figura 7), que evoluciona hacia la ulceración y cicatriza sin dejar secuelas. Puede asociar una conjuntivitis folicular con adenopatía preauricular y queratitis herpética.

El diagnóstico es clínico. El estudio del frotis del exudado vesicular muestra células gigantes multinucleadas con/sin inclusiones intranucleares eosinófilas.

El tratamiento es tópico con pomada de aciclovir cinco veces al día, además de medidas higiénicas y lavado con suero fisiológico isotónico en las curas.

c) Blefaritis Parasitaria: Pitiriasis palpebral por parasitación de pediculus pubis (Phthirus pubis). El piojo púbico tiene predilección por las pestañas y el vello púbico debido a las condiciones de humedad y espacio entre los cilios, entre los que se suspende. Es una causa poco frecuente de blefaroconjuntivitis que produce prurito, conjuntivitis folicular y queratopatía epitelial leve.

La inspección macroscópica revela una imagen semejante a la "blefaritis seborreica", por lo que su diagnóstico clínico es microscópico (Biomicroscopía), observándose las liendres, cuerpos ovoides prendidos en las pestañas, y el piojo adulto transparente.

El tratamiento requiere la extracción manual o con pinzas de los piojos y liendres junto con la aplicación tópica de pomada oftálmica de óxido amarillo de mercurio al 1% (pediculicida) cada 12 horas durante una semana. Se ha mostrado también eficaz la aplicación de fluoresceína al 20%.

B/ Patología Conjuntival

1/ Hiposfagma

2/ Conjuntivitis

1/ Hiposfagma o Equímosis Subconjuntival

Colección hemática subconjuntival producida por rotura vascular, que se manifiesta clínicamente como una mancha rojo-vinosa que enmascara los vasos subyacentes (Figura 8).

♦ **Etiología**

a) Espontáneo

∗ Idiopático: Representa el 95% de las equímosis espontáneas.

∗ Secundario a una maniobra de Valsalva: golpe de tos, estornudos, esfuerzos en el parto.

∗ Secundario a Patología sistémica: principalmente en individuos predispuestos con hipertensión arterial, arteriosclerosis, fragilidad capilar y discrasias sanguíneas.

b) Infeccioso: En el contexto de conjuntivitis infecciosas.

c) Traumático: Colección hemática subconjuntival generalmente consecutiva a un trauma contuso cráneo-facial. La presencia de una hemorragia o equímosis subconjuntival puede estar relacionada con traumas producidos en diferentes áreas del organismo: ocular, facial, craneoencefálico o torácico.

♦ **Cuadro Clínico**

• **Anamnesis: Síntomas**

Generalmente asintomático, indoloro y no afecta a la visión. Sólo si la colección sanguínea es elevada puede producir sensación de cuerpo extraño, ya que puede alterar la distribución de la película lagrimal sobre la superficie ocular, provocando un adelgazamiento periférico de la córnea (Dellen de Fuchs). Además el antecedente traumático puede implicar lesiones contusas de los tegumentos cutáneos, fracturas óseas y lesiones del globo ocular, que pueden causar dolor ocular. La naturaleza de las lesiones contusas secundarias al traumatismo es la que definirá el cuadro clínico.

• **Exploración ocular: Signos**

Mancha rojo-vinosa subconjuntival, generalmente plana y uniforme, que no sobrepasa el limbo esclerocorneal. Se observan los vasos conjuntivales superficiales que discurren sobre

la lesión pero se enmascaran los vasos subconjuntivales.

En relación con su intensidad, la hemorragia oscila entre una simple petequia única o múltiple, unilateral o bilateral, y un hematoma subconjuntival que provoca una quémosis equimótica, localizada o difusa. En este último caso, toda la conjuntiva se encuentra enrojecida, violácea y elevada, formando un rodete más o menos notable alrededor del limbo.

♦ **Diagnóstico**

- Clínico: Basado en la anamnesis y los signos de la exploración ocular.
- Ante equímosis subconjuntivales de repetición se recomienda:
  - ∗ Pruebas analíticas: Estudio de coagulación y glucemia.
  - ∗ Control de la tensión arterial.
- Ante un traumatismo orbitario o periorbitario se requerirá la valoración oftalmológica.
- Ante un traumatismo craneoencefálico se solicitará una exploración neurológica.

♦ **Tratamiento**

Generalmente no requiere, su resolución es espontánea en una semana. La reabsorción de la hemorragia subconjuntival se efectúa de forma espontánea al cabo de varios días, evolucionando por todos los matices de color de la biligenia local.

Ante una quémosis equimótica que altere la regularidad de la superficie ocular se aconseja la aplicación frecuente de lágrimas artificiales para proporcionar una lubricación óptima de la superficie ocular.

♦ **Pronóstico**

El hiposfagma traumático presenta generalmente una evolución favorable, sin embargo requiere una exploración oftalmológica sistemática para descartar lesiones oculares y/u orbitarias asociadas.

2/ Conjuntivitis

Proceso inflamatorio de la conjuntiva, de origen etiopatogénico múltiple, que puede ser la respuesta a la agresión directa de un agente patógeno o bien mediada inmunológicamente (Figura 9).

La participación de la conjuntiva en las inflamaciones oculares externas es muy frecuente, asimismo puede implicar a la superficie corneal, en cuyo caso hablamos de *queratoconjuntivitis*.

♦ **Cuadro Clínico**

Los rasgos clínicos dependen directamente de los cambios tisulares asociados a la inflamación. El insulto tisular provoca en la conjuntiva, liberación de sustancias vasoactivas y flogógenas que producen vasodilatación, aumento de la permeabilidad vascular e infiltrado inflamatorio.

- **Anamnesis: Síntomas**

Tienden a ser más intensos por la mañana, después del sueño nocturno y con frecuencia se despiertan con los párpados pegados por el acúmulo de secreciones. Los síntomas se deben a la estimulación de las terminaciones nerviosas:

- Sensación de cuerpo extraño, escozor o prurito y ocasionalmente dolor, si existe queratitis asociada.
- Visión borrosa transitoria que desaparece con el parpadeo, relacionada con la presencia de secreciones.
- Tríada sintomática del segmento anterior, más marcada ante queratitis asociada.
- Secreciones conjuntivales anómalas: serosa, mucosa, purulenta. La secreción *serosa o acuosa* es una hipersecreción lagrimal refleja, característica de la infección vírica. La secreción *mucosa* es una hipersecreción mucinosa de las células caliciformes, típica de las conjuntivitis alérgicas. La secreción *mucopurulenta* se caracteriza por la combinación de suero exudado de los vasos conjuntivales, células epiteliales, fibrina, moco y células polinucleares; es un signo típico de infección bacteriana o por clamydias.

- **Exploración ocular: Signos**

Son expresión de los fenómenos vasculares, infiltrativos y proliferativos.

- Edema Palpebral Inflamatorio, generalmente leve o moderado, que puede causar una ptosis mecánica. La ptosis palpebral es una posición anormalmente baja del párpado superior que cursa con disminución de la hendidura palpebral y desaparición del pliegue palpebral, en este caso de origen mecánico, por peso excesivo del párpado.
- Quémosis Conjuntival: Protrusión de la conjuntiva bulbar a causa del acúmulo de suero trasudado o exudado a través de los vasos conjuntivales. Si el edema conjuntival es importante puede impedir el cierre palpebral.

- Hiperemia Conjuntival difusa, de predominio en los fórnices.
- Formaciones Proliferativas Tisulares: Folículos, Papilas, pseudomembranas y membranas. Los *Folículos* representan la hipertrofia del tejido linfoide del fórnix y de la conjuntiva tarsal (Figura 10). Se presentan en forma de pequeñas elevaciones redondeadas de la conjuntiva, constituidas histológicamente por linfocitos en su área central rodeados de vasos hiperémicos. Son característicos de las conjuntivitis virales, por clamydias y de algunas especies bacterianas (Moraxella). Las *Papilas* son elevaciones aplanadas de forma poligonal que pueden aparecer en la conjuntiva tarsal superior dándole el aspecto de una *imagen en empedrado*. Estas papilas pueden confluir formándose papilas gigantes. Histológicamente se caracterizan por estar primariamente centradas por un vaso que se infiltra secundariamente por células inflamatorias. Es un signo inespecífico de inflamación conjuntival y muy típico de las conjuntivitis alérgicas aunque aparece también en la mayoría de las conjuntivitis bacterianas. La *pseudomembrana* es una placa constituida por células inflamatorias, moco y fibrina que se deposita sobre el epitelio conjuntival y se coagula en la superficie (Figura 11). Se desprende con facilidad del epitelio subyacente, dejando una superficie íntegra e hiperémica. Si la inflamación conjuntival es más severa se forman *membranas* caracterizadas por necrosis de las células epiteliales conjuntivales y una firme adherencia fibrovascular entre el coágulo y el estroma de la conjuntiva. Su extracción provoca hemorragia dejando una superficie cruenta.
- Equímosis subconjuntival: únicas o múltiples, pueden aparecer en todas las formas clínicas de conjuntivitis.
- Adenopatía Preauricular: Generalmente es indolora, suele ser característica de las conjuntivitis virales y por clamydias.
- Flicténula conjuntival: Lesión nodular blanco-grisácea rodeada de un halo hiperémico próxima al limbo esclerocorneal. Es una reacción de hipersensibilidad retardada a proteínas extrañas generalmente de origen tuberculoso, bacteriano o micótico.
- Patología corneal: Queratitis epitelial puntiforme, infiltrados corneales subepiteliales y microabscesos.

♦ **Clasificación Clínica-etiológica**

a) Conjuntivitis Infecciosas:

1) Bacteriana

2) Clamydias

3) Vírica

4) Oftalmía Neonatorum

b) Conjuntivitis No Infecciosas

1) Alérgicas

2) Queratoconjuntivitis sicca

3) Conjuntivitis ocupacional

a) Conjuntivitis Infecciosas

Proceso inflamatorio producido por la acción patogénica de un microorganismo. La superficie ocular constituye una barrera externa frente a la contaminación de agentes infecciosos sin embargo, su alteración o la especial virulencia del germen pueden condicionar la posibilidad de infección.

Las conjuntivitis infecciosas son muy frecuentes en todas las comunidades. Los agentes más frecuentes son los virus, las clamydias y las bacterias, siendo menos frecuentes hongos y parásitos.

♦ **Etiología**

∗ **Bacterias:** Estreptococos en adultos y Haemophilus influenzae en niños, constituyen las causas más frecuentes de conjuntivitis bacteriana aguda en climas templados. Otras especies causales pueden ser estafilococos, proteus y pseudomona aeruginosa, y muy raramente Neisseria gonorrhoeae, Neisseria meningitidis y Corynebacterium diphtheriae. El Staphylococcus aureus y la Moraxella lacunata son los agentes causales más frecuentes de conjuntivitis bacteriana crónica.

∗ **Virus:** Los adenovirus son los agentes más frecuentes. Otras causas pueden ser la familia de Herpes virus, virus Coxsackie, virus del Molluscum contagiosum y enterovirus.

∗ **Clamydias:** Chlamydia trachomatis es el agente causal del *tracoma*, conjuntivitis crónica endémica en los países subdesarrollados, producida por los serotipos A, B y C. En los países desarrollados la infección por clamydias más frecuente es la *conjuntivitis de inclusión en el adulto*, producida por los serotipos D al K de la Chlamydia trachomatis.

En los recién nacidos la conjuntivitis de inclusión constituye la causa más frecuente de *Ophthalmia neonatorum* en los países desarrollados.

♦ **Cuadro Clínico: Formas Clínicas**

Generalmente son procesos banales y de carácter bilateral, aunque el cuadro clínico de comienzo puede ser unilateral y en unas horas o días extenderse al ojo contralateral.

Su curso clínico evolutivo puede ser agudo o crónico en relación con las características biológicas del microorganismo y la capacidad defensiva del huésped. Las formas agudas presentan un comienzo brusco, una sintomatología florida y una evolución generalmente inferior a tres semanas. Las formas crónicas presentan una clínica más larvada siendo característico que los síntomas sean más intensos que los signos.

El predominio de algunos rasgos clínicos va a caracterizar las diversas formas de conjuntivitis infecciosas:

1) *Conjuntivitis Bacterianas*

- Las formas agudas son frecuentes en niños y raras en adultos.
- Edema Palpebral, generalmente leve o moderado. Las infecciones por Neisseria especie y Corynebacterium diphteriae cursan con edema palpebral intenso y quémosis conjuntival.
- Generalmente cursan con hipertrofia papilar: Papilas de pequeño tamaño.
- Secreción mucopurulenta o purulenta abundante de color amarillo-verdoso.
- Equímosis subconjuntival.
- Membranas o pseudomembranas: Streptococcus pyogenes, Neisseria especie, Corynebacterium diphtheriae y pseudomona aeruginosa.
- Patología corneal: Neisseria especie y Corynebacterium diphtheriae.

2) *Conjuntivitis Víricas*: Se distinguen dos formas clínicas asociadas a los adenovirus, la *queratoconjuntivitis epidémica* (QCE) producida por los serotipos 8 y 19, y la *fiebre adenofaringoconjuntival* (FAFC) producida por los serotipos 3 y 7.

- Secreción serosa o serofibrinosa.
- Hipertrofia folicular: Folículos en el tarso y fórnix, inferiores.
- Equímosis subconjuntivales: Son también características de las infecciones por enterovirus y virus coxsackie.
- Membranas o pseudomembranas
- Queratitis: Presencia de infiltrados corneales subepiteliales en el 80%

de la QCE y en el 30% de la FAFC.

- Adenopatía preauricular.
- Clínica sistémica: Malestar general, cefalea, fiebre e infección del tracto respiratorio superior.

3) ***Conjuntivitis por Clamydias:*** *La Conjuntivitis de Inclusión del adulto* es una conjuntivitis folicular crónica de comienzo agudo o subagudo que afecta a adultos jóvenes sexualmente activos, ya que es un proceso de transmisión sexual.

- Edema palpebral y quémosis conjuntival.
- Secreción mucoide o mucopurulenta.
- Hipertrofia folicular e hipertrofia papilar, de carácter moderado o intenso.
- Micropannus corneal superior: Proliferación de tejido fibrovascular que, procedente del limbo, invade la superficie corneal entre el epitelio y la membrana de Bowman (Figura 5).
- Queratitis epitelial puntiforme e infiltrados corneales subepiteliales.
- Adenopatía preauricular.
- Clínica sistémica: Infección genital, urinaria o del tracto respiratorio asociada a la infección ocular.

4) ***Oftalmía Neonatorum***: Conjuntivitis que se presenta durante el primer mes de vida, que cursa con secreción mucopurulenta o purulenta, hiperemia conjuntival difusa, edema palpebral y quémosis conjuntival.

♦ **Etiología:**

- Química: Producida por el nitrato de plata o los antibióticos usados como tratamiento profiláctico de la conjuntivitis neonatal gonocócica. Presenta un curso autolimitado.
- Chlamydia trachomatis: Agente de la conjuntivitis de inclusión del recién nacido, por transmisión materna a través del canal del parto. Produce una conjuntivitis aguda purulenta con reacción papilar, pero no desarrollan hipertrofia folicular debido

a la inmadurez del tejido linfoide del recién nacido.

- Neisseria gonorrhoeae: Conjuntivitis hiperaguda purulenta muy grave ya que puede provocar perforación corneal.
- Herpesvirus: Generalmente causada por el herpes simplex tipo II. Produce un cuadro de blefaroconjuntivitis que puede complicarse con queratitis.

♦ **Diagnóstico**

- Clínico
- Pruebas de Laboratorio

- **Clínico:** La anamnesis y la exploración ocular nos proporcionan los datos principales para establecer el diagnóstico, que generalmente no plantea problemas. El predominio de algunos signos clínicos caracteriza las diferentes formas clínicas y puede orientarnos en el diagnóstico etiológico.
- **Pruebas de Laboratorio:** Proporcionan el diagnóstico etiológico de confirmación.
  - Estudio citológico y microbiológico: Tinciones de Gram y Giemsa del frotis conjuntival.
  - Cultivo y antibiograma: Confirma el diagnóstico etiológico y proporciona la sensibilidad in vitro del microorganismo a los antibióticos.

♦ **Tratamiento**

- **General: Medidas Higiénicas**
  - Solución detergente ocular para la limpieza de la superficie palpebral y de las pestañas.
  - Irrigación frecuente (Horaria) de la superficie ocular con solución salina estéril.
  - Aplicación de compresas frías.
  - Higiene personal para evitar el contagio: No compartir toallas, lavado frecuente de las manos y evitar tocarse los ojos.

- **Específico**

- Conjuntivitis Bacteriana: Inicialmente se puede prescribir un colirio antibiótico o una asociación de amplio espectro (Aminoglucósido, quinolona) por vía tópica cada tres horas durante el día y una aplicación de pomada por la noche. La mayoría de las conjuntivitis bacterianas agudas responden favorablemente al tratamiento tópico mejorando en 48 horas, sin embargo debe prolongarse durante 10 días. Son cuadros autolimitados que se resuelven generalmente sin complicaciones.

- Conjuntivitis Vírica: Actualmente el tratamiento es sintomático ya que ningún fármaco antivírico es eficaz, a excepción de la familia de herpesvirus. Se basa en la aplicación de colirios antiinflamatorios no esteroideos (Diclofenaco), lágrimas artificiales y eventualmente antibióticos tópicos para evitar una sobreinfección bacteriana. En los individuos inmunocompetentes las conjuntivitis víricas son enfermedades de curso autolimitado que se resuelven espontáneamente en el plazo de una a tres semanas habitualmente sin secuelas.
- Conjuntivitis por Clamydias: El tratamiento debe realizarse por vía sistémica y tópica. Los antibióticos de elección son las tetraciclinas como doxiciclina en dosis de 100 mg por vía oral dos veces al día. Por vía tópica se aplicarán colirios y pomadas de tetraciclinas, eritromicina o sulfamidas. Este tratamiento debe mantenerse de tres a seis semanas, asimismo debe prescribirse también al compañero sexual.
- Oftalmía Neonatorum: Inicialmente se prescribirá un antibiótico de amplio espectro por vía tópica hasta el diagnóstico etiológico definitivo tras el cultivo del exudado conjuntival.

b) Conjuntivitis no Infecciosas:

1) Alérgicas
2) Queratoconjuntivitis sicca
3) Conjuntivitis ocupacional

1) Conjuntivitis Alérgicas

La mucosa conjuntival representa la estructura corporal más idónea de nuestra economía

para la presentación de reacciones alérgicas y más genéricamente, *reacciones de hipersensibilidad* frente a alergenos aéreos, de contacto o antígenos microbianos, bien de forma local o formando parte de una reacción de hipersensibilidad generalizada.

El término *alergia* debe restringirse a aquellas entidades en las que participa principalmente una reacción de hipersensibilidad tipo I, es decir mediada por inmunoglobulinas tipo E. En algunos procesos participa también un mecanismo de hipersensibilidad retardada o tipo IV.

Genéricamente hablamos de *conjuntivitis por reacción de hipersensibilidad,* aquellos procesos inflamatorios de la mucosa conjuntival de base inmune en los que el daño tisular se debe a una reacción de hipersensibilidad frente a un antígeno inocuo en ausencia de dicha reacción.

La alergia ocular, *conjuntival*, es una patología muy frecuente en la práctica clínica e importante más por su frecuencia que por su severidad.

Las conjuntivitis por reacción de hipersensibilidad engloban una gran variabilidad de entidades clínicas y vamos a centrar nuestro estudio en el prototipo conjuntival de reacción de hipersensibilidad inmediata mediada por inmunoglobulinas tipo E (Ig E).

La conjuntivitis alérgica o atópica representa el prototipo de reacción de hipersensibilidad mediada por Ig E. Se reconocen dos formas, aguda o *estacional* y crónica o *perenne*. Las formas crónicas son aquellas que presentan más de tres semanas de duración, que pudiendo ser estacionales suelen tener un carácter anual con períodos de reagudización.

Generalmente existe una historia familiar y personal de atopia: rinitis alérgica, blefaritis, asma bronquial, urticaria y en ocasiones respuesta alérgica anafiláctica inmediata tras la exposición al alergeno. Los alergenos responsables de la atopia suelen ser los aéreos, siendo el polínico el más frecuente y otros inhalantes como el polvo casero, ácaros, caspa, plumas de animales, perfumes, esporas vegetales; y menos frecuente alergenos alimenticios y parasitosis. Los factores psicosomáticos actúan como factores desencadenantes.

La reacción de hipersensibilidad tipo I se caracteriza por la fijación de Ig E sobre la superficie de los mastocitos y basófilos en el corion conjuntival ante el primer contacto con el alergeno, que con frecuencia es sensibilizante. En un segundo contacto se produce la unión del antígeno a los anticuerpos Ig E provocando la liberación de factores vasoactivos y leucotácticos, como histamina y leucotrienos, responsables de las manifestaciones clínicas.

♦ **Cuadro Clínico**

Las formas agudas presentan una clínica florida de carácter bilateral y simétrico, a diferencia en las formas crónicas los síntomas son desproporcionados frente a la baja intensidad de los signos clínicos, de ahí que muchas veces sean considerados individuos psiconeuróticos.

- **Anamnesis: Síntomas**
  - Prurito: Picor de intensidad variable acompañado de escozor o sensación de cuerpo extraño.
  - Tríada sintomática del segmento anterior.
  - Secreción conjuntival: Mucosa o seromucosa de color blanco-amarillento, aspecto lardáceo y muy adherente. En ocasiones es mucopurulenta, indicativo de sobreinfección bacteriana.
- **Exploración ocular: Signos**
  - Edema palpebral y quémosis conjuntival.
  - Hiperemia conjuntival difusa de predominio en los fórnices.
  - Hiperplasia papilar: Papilas en la conjuntiva tarsal superior. El tamaño de las papilas es variable y en otras entidades clínicas como la *queratoconjuntivitis vernal* y la *conjuntivitis gigantopapilar,* alcanzan un tamaño considerable (Figura 12).

♦ **Diagnóstico**

- Clínico: Basado en la anamnesis, antecedentes familiares y personales de atopia, y los signos de la exploración ocular.
- Pruebas de Laboratorio: Diagnóstico de confirmación
  - Frotis conjuntival: Presencia de nivel elevado de eosinófilos en el exudado conjuntival aunque su ausencia no excluye el carácter alérgico.
  - Serología: Eosinofilia y elevación de Ig E total en suero y en lágrima.
  - Cultivo microbiológico negativo.
  - Pruebas alérgicas: Pruebas cutáneas intradérmicas de alergenos específicos y detección de Ig E específica elevada en suero.

♦ **Tratamiento**

Basado en una estrategia multidisciplinar e individualizado en cada caso, en función de su carácter esporádico o perenne y el grado de severidad clínica.

- Etiológico: Evitar el contacto con el alergeno causal, si se conoce. Se aconseja el cambio de residencia durante los períodos de alta concentración de pólenes en el medio ambiente, eliminar las posibles fuentes de alergenos como alfombras, animales de compañía, alimentos y tratamiento de parasitosis.
- Patogénico inespecífico: Tratamiento paliativo sintomático
  - Medidas generales: Aplicación de compresas frías e irrigación ocular con solución salina estéril y lágrimas artificiales.
  - Colirios vasoconstrictores como nafazolina y tetrahidrazolina.
  - Fármacos estabilizadores de las células cebadas: Colirio de cromoglicato disódico, neodocromil o ácido espaglúmico.
  - Antihistamínicos: Entre otros, se pueden emplear levocabastina por vía tópica y ebastina por vía oral.
  - Antiinflamatorios no esteroideos por vía tópica como diclofenaco.
  - Corticoides tópicos: Prescripción reservada al brote agudo. Deben usarse asociados al tratamiento de base durante períodos cortos de tiempo y con la menor dosis posible.
- Patogénico específico: Desensibilización específica mediante inmunoterapia, si se conoce el alergeno causal como es el caso de los pólenes.
- Tratamiento de las complicaciones: Antibioterapia frente a sobreinfecciones bacterianas.

2) Queratoconjuntivitis Sicca

La conjuntivitis asociada a trastornos de la película lagrimal constituye una causa muy frecuente de atención en consulta oftalmológica.

En términos generales, *el síndrome de ojo seco* engloba un grupo heterogéneo de enfermedades, clínica y etiopatogénicamente, en las que la película lagrimal por alteraciones cuantitativas y/o cualitativas, no consigue mantener una adecuada homeostasis de la superficie ocular, presentándose asociado o no a manifestaciones sistémicas.

Clínicamente, los síntomas principales son sensación de cuerpo extraño, picor, escozor o sensación de sequedad ocular que empeoran conforme va avanzando el día. La presencia de dolor

ocular es indicativa de afectación corneal.

Ante la sospecha de un cuadro de ojo seco debe solicitarse la exploración oftalmológica para la práctica de pruebas diagnósticas específicas.

El tratamiento del ojo seco conlleva siempre dificultades, de un lado las que entraña el ser una enfermedad crónica y de otro la gran variabilidad de cuadros etiopatogénicos que causan trastornos de la superficie ocular. En términos generales, las medidas terapéuticas deben ir encaminadas al mantenimiento de una superficie ocular húmeda de forma estable, siendo los sustitutos lagrimales los más ampliamente usados para este fin.

3) Conjuntivitis Ocupacional

Conjuntivitis bilateral crónica consecutiva a la irritación ocular por factores ambientales y/o el entorno laboral. Entre sus factores predisponentes destacan, la polución ambiental, el aire acondicionado, la calefacción, defectos de refracción no corregidos y la fijación visual mantenida frente a la pantalla del ordenador.

♦ **Cuadro Clínico**

- **Anamnesis: Síntomas**
  - Sensación de cuerpo extraño o escozor en ambos ojos de intensidad variable.
  - Tríada sintomática del segmento anterior ocular: Principalmente lagrimeo, si no hay repercusión corneal.
  - Secreción conjuntival serosa o mucoide.
- **Exploración ocular: Signos**
  - Signos de blefaritis.
  - Hiperemia conjuntival.
  - Hipertrofia papilar o folicular leve.

♦ **Diagnóstico**

- Clínico: Basado en la anamnesis y la exploración ocular.
- Pruebas de laboratorio: Cultivo de exudado conjuntival para descartar una sobre-infección bacteriana.

- Pruebas de alergia: Para descartar un proceso alérgico.

La sintomatología es inespecífica por lo que la clave para el diagnóstico la proporciona las variaciones de intensidad de los síntomas en relación con el trabajo y el descanso.

♦ **Tratamiento**

- Profiláctico: Evitar la exposición a agentes irritantes, uso de filtros en los monitores, corrección de los defectos de refracción e higiene palpebral.
- Sintomático: Irrigación ocular con solución salina y aplicación de lágrimas artificiales.

2. Diagnóstico Diferencial de los Cuadros de Conjuntivitis

RASGO CLÍNICO	VIRAL	CLAMYDIAS	BACTERIANA	ALÉRGICA
Sensación	Cuerpo extraño	Cuerpo extraño	Cuerpo extraño	Prurito
Secreción	Serosa	Mucopurulenta	Mucopurulenta	Mucosa
Folículos	Común	Común	Alguna especie	Ausente
Papilas	Infrecuente	Frecuente	Común	Común
Adenopatía Preauricular	Común	Común	Infrecuente	Ausente
Frotis Conjuntival	Mononuclear Partículas virales	Infiltrado mixto Cuerpos basófilos	Polimorfonuclear Agente bacteriano	Eosinófilos Mastocitos

VI. OJO ROJO DOLOROSO

La sintomatología se caracteriza por la presencia de "Dolor ocular" propiamente dicho en el área de la lesión, que puede irradiarse por la zona periorbitaria correspondiente al área de inervación sensitiva del nervio oftálmico. Este dato nos permite realizar el diagnóstico diferencial con la sensación de cuerpo extraño, ardor o prurito, sintomatología subjetiva que el paciente

refiere como “dolor”.

La presencia de dolor ocular asociado a disminución de la agudeza visual es indicativo de una patología ocular más severa.

1. Clasificación Clínica

A/ Patología Inflamatoria

B/ Hipertensión Ocular Aguda: Glaucoma Agudo

C/ Patología Traumática

A/ Patología Inflamatoria

1/ Patología Palpebral

a) Orzuelo

b) Herpes Zoster Oftálmico

2/ Patología del Saco Lagrimal: Dacriocistitis Aguda

3/ Patología Epiescleral: Epiescleritis

4/ Patología Corneal: Queratitis

a) Infecciosas

b) No Infecciosas

5/ Patología Uveal: Uveítis Anterior Aguda

6/ Patología Orbitaria: Celulitis Orbitaria

1/ Patología Palpebral

a) Orzuelo

b) Herpes Zoster Oftálmico

a) Orzuelo

Proceso inflamatorio supurativo agudo de las glándulas sebáceas palpebrales, que presenta el aspecto de una formación nodular en el borde libre palpebral, con intensa reacción local y dolor (Figura 13).

Se distinguen dos tipos, según su ubicación:

∗ *Orzuelo externo*: Se produce en las glándulas sebáceas anteriores, Moll y Zeiss, que están asociadas a los folículos pilosos de las pestañas.

∗ *Orzuelo interno*: Se produce en las glándulas sebáceas posteriores, denominadas glándulas de Meibomio.

♦ **Etiopatogenia**

- Generalmente de origen infeccioso bacteriano estafilocócico.
- Se presentan con gran frecuencia asociados a blefaritis.

♦ **Cuadro Clínico**

● **Anamnesis: Síntomas**

- Dolor local que aumenta a la palpación.
- Tríada sintomática del segmento anterior, si el cuadro es intenso.
- Secreción purulenta tras su fistulización cutánea espontánea.

● **Exploración ocular: Signos**

- Inicialmente eritema cutáneo difuso y edema palpebral unilateral que puede causar una blefaroptosis mecánica, principalmente los orzuelos internos que son de mayor volumen.
- Tumoración Dolorosa Palpebral.

♦ **Diagnóstico**

- Clínico basado en la anamnesis y la exploración ocular.

♦ **Diagnóstico Diferencial**

Principalmente puede plantear problemas diagnósticos con el *chalazion.*

El chalazion es un proceso inflamatorio crónico estéril, de tipo granulomatoso, de las glándulas de Meibomio. Es un granuloma de cuerpo extraño reactivo al material sebáceo retenido en la glándula obstruida. Clínicamente se presenta como una tumoración nodular palpebral indolora sin signos inflamatorios agudos, lo que le diferencia del orzuelo.

♦ **Tratamiento**

- Compresas Calientes
- Pomada antibiótica tópica de aminoglucósidos (Gentamicina) dos o tres veces al día.
- Drenaje quirúrgico de la colección de pus si no se resuelve o fistuliza espontáneamente.
- Tratamiento de la blefaritis de base.

b) Herpes Zoster Oftálmico (HZO)

Proceso infeccioso causado por el herpesvirus varicella-zoster (VZV) que afecta a la primera rama del nervio trigémino, el nervio oftálmico (Figura 14).

Representa la 2ª localización en frecuencia tras la región torácica y el nervio frontal es la rama del nervio oftálmico más frecuentemente implicada.

♦ **Etiopatogenia**

La enfermedad se produce generalmente por reactivación del virus, que ha permanecido latente en el ganglio sensitivo de Gasser tras la primoinfección causante de la varicela en la infancia.

Se consideran *factores predisponentes*: La edad avanzada y los procesos que cursan con inmunodepresión celular entre ellos, SIDA, neoplasias, discrasias sanguíneas, pacientes trasplantados y aquellos están recibiendo tratamiento inmunosupresor.

El virus varicella-zoster se reactiva y comienza a replicarse en el ganglio sensitivo, provocando una necrosis neuronal y una marcada inflamación, lo que dará lugar a una intensa neuralgia. La neuritis persiste, mientras el virus se disemina por el nervio sensitivo, alcanzando la zona de piel del dermatomo correspondiente a las terminaciones sensitivas del nervio afecto.

♦ **Cuadro Clínico**

- **Anamnesis: Síntomas**
  - Pródromos: Cefalea, malestar general y fiebre, preceden varios días a la erupción.
  - Disestesias y dolor en el área de inervación del nervio oftálmico, que suele preceder unos días a la erupción vesicular y se intensifica con la aparición de las vesículas.
  - Tríada sintomática del segmento anterior, si cursa con proceso ocular asociado, conjuntivitis, queratitis o uveítis.
- **Exploración: Signos**
  - Erupción eritemato-vesicular hemifacial que se distribuye por las regiones

fronto-temporal y orbitaria. Su extensión depende de las ramas que estén afectadas, frontal, lagrimal y/o nasociliar. Se caracteriza por la aparición de pápulas sobre una base eritematosa que progresan a vesículas en unas horas, acompañadas de una adenopatía satélite. Las vesículas dérmicas evolucionan hacia pústulas con hemorragias en 3-4 días y en una semana se forman costras dérmicas que curan dejando cicatrices permanentes.

- Signos dependientes de las complicaciones oculares asociadas, que suelen presentarse cuando se observa el denominado *signo de Hutchinson* correspondiente a la presencia de vesículas herpéticas en el dorso de la nariz, e indicativo de afectación del nervio nasociliar.
- Las manifestaciones oculares más frecuentes son: Blefaroptosis por edema y conjuntivitis folicular aguda asociada a las vesículas del borde palpebral.

La evolución del HZO generalmente es favorable, resolviéndose el proceso en el plazo de tres o cuatro semanas, dejando áreas residuales de hipo o hiperpigmentación. Sin embargo, algunos pacientes pueden desarrollar complicaciones más graves:

- Oculares: Queratitis, epiescleritis, uveítis anterior, vasculitis retiniana, neuropatía óptica isquémica y oftalmoplejia externa (Oculomotora), entre otras.
- Neuralgia post-herpética: Persistencia crónica del dolor en el territorio afectado tras la curación del HZO más allá de 1-3 meses.

♦ **Diagnóstico**

- Clínico: La topografía de la erupción eritemato-vesicular constituye una clave diagnóstica.
- Pruebas de Laboratorio: *La técnica de Tzanck* es el estudio del frotis obtenido por raspado de la base de las vesículas y teñido con Giemsa, que revela células gigantes multinucleadas y células epiteliales con cuerpos de inclusión eosinófilos intranucleares. Esta técnica es positiva en el 70% de las vesículas. La elevación sérica del título de anticuerpos frente al virus del herpes zoster es sugestiva de infección reciente pero no es diagnóstica. El cultivo del virus a través del aspirado de la base de las vesículas proporciona el diagnóstico de confirmación.

Requiere valoración oftalmológica para efectuar una exploración ocular inmediata y un seguimiento evolutivo de la enfermedad.

♦ **Tratamiento**

- Fármacos antivirales sistémicos: Aciclovir por vía oral en dosis de 800 mg cinco veces al día, durante 7-10 días. Este tratamiento mejora el curso clínico ya que disminuye la duración de las lesiones cutáneas y especialmente la frecuencia de complicaciones oculares y de neuralgia post-herpética.
- Pomada de Aciclovir tópica, cutánea y oftálmica, cinco veces al día.
- Corticoides tópicos para controlar la inflamación ocular.
- Analgesia por vía oral.

2/ Patología del Saco Lagrimal: Dacriocistitis Aguda

Proceso inflamatorio agudo purulento del saco lagrimal y del tejido conectivo circundante (Pericistitis), generalmente consecutivo a una obstrucción de la vía lagrimal (Figura 15).

Desde el punto de vista clínico se reconocen dos formas, congénita y adquirida:

∗ *Dacriocistitis congénita del recién nacido*: La obstrucción de la vía lagrimal se localiza en el conducto lacrimonasal a nivel de su desembocadura en el meato nasal inferior. Desde el nacimiento presentan epífora unilateral (10-20% bilaterales) con episodios de conjuntivitis mucopurulenta asociada y en la gran mayoría de los casos, se resuelve de forma espontánea durante los tres primeros meses de vida. Se mantiene hasta los seis meses con medidas higiénicas y masaje hidrostático del saco lagrimal, aceptándose en general la práctica de un sondaje lagrimal a partir de los seis meses, si no hay resolución espontánea. El desarrollo de un cuadro de dacriocistitis aguda en el recién nacido es infrecuente.

∗ *Dacriocistitis adquirida*: La obstrucción se debe a una inflamación crónica de la vía lagrimal. Su etiopatogenia es compleja y mal definida, interviniendo factores anatómicos y factores infecciosos locales o de vecindad (Patología nasal). Actualmente estos cuadros han disminuido en frecuencia, condicionado por la mejora de los

hábitos higiénicos. Se observa una predilección del sexo femenino en la edad media de la vida. Inicialmente la obstrucción es unilateral pero con el tiempo puede afectarse el lado contralateral.

♦ **Etiología**

La infección bacteriana es la más frecuente. En adultos los agentes más habituales son Staphylococcus Aureus, Streptococcus pneumoniae y Streptococcus pyogenes, mientras que en niños predomina Haemophilus Influenzae.

♦ **Cuadro Clínico**

El proceso puede ser de presentación primaria en individuos sin antecedentes de epífora sin embargo, lo más frecuente es la agudización de una forma crónica, generalmente mujeres con epífora crónica por obstrucción de la vía lagrimal.

- **Anamnesis: Síntomas**
  - Epífora, síntoma clave en la patología de la vía lagrimal, fenómeno de extravasación lagrimal debido a obstrucción de los canales colectores.
  - Dolor intenso en el canto palpebral interno (Fosa lagrimal) que aumenta con la palpación.
  - Sintomatología general: Cefalea, malestar general y fiebre, de carácter leve.
  - Tríada sintomática del segmento anterior, si presenta otras complicaciones oculares asociadas.
- **Exploración ocular: Signos**
  - Tumefacción eritematosa, tensa, indurada y caliente en el ángulo nasal interno que puede extenderse a la porción interna de los párpados sobre todo al inferior y hacia la mejilla adyacente.
  - La expresión o presión cutánea sobre la región del saco, en la fase supurativa, provoca el reflujo del contenido mucopurulento por el punto lagrimal inferior.
  - Adenopatía submaxilar.
- **Complicaciones**
  - Conjuntivitis infecciosa crónica.
  - Queratitis ulcerativa infecciosa.
  - La fistulización del proceso infeccioso hacia la cavidad orbitaria puede provocar celulitis orbitaria y excepcionalmente, tromboflebitis del seno cavernoso e incluso

septicemia.

La evolución espontánea más frecuente es la delimitación del proceso inflamatorio en forma de absceso o piocele y su fistulización hacia la piel por debajo del ligamento cantal medial.

♦ **Diagnóstico**

Generalmente no plantea problemas, basándonos en la anamnesis y la exploración. La recogida de muestras del exudado permitirá realizar el cultivo bacteriológico y un antibiograma, y con ello el diagnóstico etiológico del proceso.

♦ **Tratamiento**

- **Médico:** Inicialmente reducir el proceso inflamatorio agudo.
  - Antibiótico bactericida de amplio espectro por vía sistémica: En adultos dicloxacilina 500 mg/6 horas y en niños Amoxiclavulánico 20-40 mg/kg/día en tres dosis, durante 10-14 días.
  - Antiinflamatorio no esteroideo oral (Diclofenaco 50 mg/12 horas).
  - Analgesia por vía oral.
  - Tratamiento tópico de la conjuntivitis infecciosa asociada.
  - Descompresión del saco lagrimal: Si el cuadro no cede al tratamiento médico, puede requerirse el drenaje quirúrgico del absceso mediante incisión percutánea y colocación de un tubo de drenaje.

La aplicación de compresas calientes sobre la zona alivia los síntomas pero puede favorecer la fistulización cutánea, originando una cicatrización antiestética.

- **Quirúrgico:** Tratamiento de la impermeabilidad de la vía lagrimal.

Tras la resolución de la fase aguda el paciente debe ser remitido a su oftalmólogo para valorar la permeabilidad de la vía lagrimal. La recanalización quirúrgica de la vía lagrimal obstruida evitará nuevos episodios. Actualmente la técnica de elección que permite la reconstrucción funcional de la vía es la *dacriocistorrinostomía*.

3/ Patología Epiescleral: Epiescleritis

Proceso inflamatorio de la epiesclera, en el territorio comprendido entre la inserción de los músculos rectos y el limbo, con frecuencia recurrente y generalmente de carácter benigno.

Se presenta con mayor frecuencia en adultos jóvenes.

♦ **Etiología**

- Idiopática: 70% de los casos.
- Asociada a enfermedades sistémicas y procesos infecciosos: 30% de los casos. Entre ellas, atopia, Acné Rosácea, conectivopatías como, artritis reumatoide, lupus eritematoso sistémico y síndrome de Reiter, vasculitis como, panarteritis nodosa, granulomatosis de Wegener y síndrome de Behçet.

♦ **Clasificación Clínica**

∗ *Epiescleritis Simple*: Inflamación y congestión vascular difusa. Generalmente, se afecta un cuadrante ocular, observándose una hiperemia sectorial subyacente a la conjuntiva bulbar.

∗ *Epiescleritis Nodular*: La inflamación y la congestión vascular se localizan en un área definida, elevada, redonda u oval, de color rojo oscuro, denominada nódulo. Por ello, este proceso también recibe el nombre de "Botón de Epiescleritis" (Figura 16).

♦ **Cuadro Clínico**

La epiescleritis puede presentarse como manifestación ocular aislada o asociada a alteraciones de otras estructuras oculares como queratitis, uveítis, catarata, glaucoma, edema de papila, afección de nervios oculomotores y edema de mácula.

• **Anamnesis: Síntomas**

- Desde sensación de ardor o irritación a dolor ocular. El dolor ocular suele ser de intensidad leve y no empeora a la palpación.
- Tríada sintomática del segmento anterior, de intensidad leve.

• **Exploración ocular: Signos**

- Hiperemia del plexo vascular epiescleral superficial de forma difusa o nodular como una elevación hiperémica redondeada y circunscrita.

♦ **Diagnóstico**

Esta entidad clínica requiere la valoración oftalmológica, ya que puede plantear problemas de diagnóstico diferencial con un cuadro más severo de *Escleritis*. La aplicación tópica de un vasoconstrictor (Fenilefrina) facilita el diagnóstico diferencial entre epiescleritis y escleritis, ya que blanquea el plexo vascular epiescleral superficial sin cambios en el plexo

vascular profundo.

Debe realizarse una exploración ocular y una exploración sistémica por aparatos para el diagnóstico etiológico.

♦ **Tratamiento**

La epiescleritis es una enfermedad benigna y autolimitada que puede resolverse espontáneamente sin tratamiento en el curso de unos días o semanas.

Conducta terapéutica:

- Tópica: Aplicación de compresas frías y lágrimas artificiales, para proporcionar alivio.
- Sistémica: Administración de antiinflamatorios no esteroideos, como el diclofenaco, sólo ante casos de episodios muy prolongados o recurrencias frecuentes.
- Etiológica: Tratamiento de la enfermedad sistémica subyacente.

La administración de antiinflamatorios esteroideos tópicos está contraindicada debido al riesgo de provocar hipertensión ocular, catarata o infecciones, pero además puede producir el llamado "efecto rebote" por el cual la epiescleritis se reactiva al suspender los corticosteroides con una severidad incluso mayor que antes del inicio de este tratamiento.

4/ Patología Corneal: Queratitis

La patología inflamatoria corneal es la respuesta tisular producida tras la agresión de agentes patógenos externos o bien mediada inmunológicamente. La reacción inflamatoria tisular que se desencadena a nivel corneal repercute en el segmento anterior ocular, presentando signos conjuntivales y signos dependientes de la reacción uveal asociada.

Los signos corneales dependen de la presencia de edema e infiltrado inflamatorio y de la lesión tisular. Se caracterizan por grados variables de pérdida de transparencia y pérdida de sustancia. Se denomina *úlcera* a la pérdida tisular combinada de epitelio y estroma corneal.

Las queratitis son siempre enfermedades potencialmente graves. Su importancia reside en el deterioro visual que pueden ocasionar, consecutivo a las alteraciones de la transparencia y de la curvatura corneal, así como por la posibilidad de complicaciones derivadas de la perforación ocular: catarata, glaucoma, endoftalmitis y ptisis bulbi (Atrofia del globo ocular).

♦ **Clasificación Clínica-etiológica**

a) Queratitis Ulcerativa Infecciosa
b) Queratitis Ulcerativa No Infecciosa

a) Queratitis Ulcerativa Infecciosa

Los procesos infecciosos corneales se caracterizan por la ulceración del epitelio corneal asociada a un infiltrado subyacente del estroma corneal.

♦ **Etiopatogenia**

En general, en ojos previamente sanos las úlceras corneales infecciosas se producen asociadas a un traumatismo corneal es decir, requieren un defecto epitelial previo. Sin embargo, hay especies bacterianas capaces de infectar el epitelio corneal íntegro como, *Neisseria gonorrhoeae, Corynebacterium diphtheriae, Haemophilus especie y Listeria*.

∗ **Factores Predisponentes**

- Traumatismos mecánicos, quemaduras y causticaciones. Ante un traumatismo provocado por un cuerpo extraño de naturaleza vegetal deben sospecharse agentes anaerobios u hongos.
- Uso de lentes de contacto, relacionado con el uso prolongado y la contaminación de la lente o de los productos de limpieza y conservación.
- Patología oftálmica: Dacriocistitis crónica, Conjuntivitis, Queratoconjuntivitis sicca (Ojo seco), Queratitis por exposición.
- Abuso de medicación tópica: Antibióticos, antivirales, corticoides, anestésicos, etc.

∗ **Factores Desencadenantes: Agentes Microbianos**

- Bacterias: Los agentes más frecuentes en los países desarrollados son, por orden de frecuencia, Streptococcus pneumoniae, Staphylococcus aureus y pseudomona aeruginosa. En portadores de lentes de contacto la especie bacteriana más frecuente es la pseudomona aeruginosa.
- Virus: Herpes simplex (Tipos I y II), herpes varicella-zoster y adenovirus. La queratitis por herpes simplex es la causa más frecuente de ceguera corneal de origen infeccioso en los países desarrollados.
- Hongos: Los géneros más frecuentes son Aspergillus, Fusarium y Candida.
- Parásitos: La Acanthamoeba es un protozoo cuya infección generalmente se asocia al uso de lentes de contacto.

∗ **Factores Agravantes:** Procesos debilitantes que pueden empeorar el pronóstico co-

mo diabetes mellitus, alcoholismo, drogadicción, SIDA, neoplasias y tratamientos inmunosupresores.

♦ **Cuadro Clínico**

Generalmente la sintomatología de comienzo es brusca y de carácter unilateral. La intensidad y el tiempo de evolución del proceso clínico dependen de la virulencia del germen. Las úlceras con clínica larvada y tiempo de evolución largo están producidas por gérmenes indolentes como Staphylococcus epidermidis, Moraxella y hongos. Los procesos con clínica florida y tiempo de evolución corto hablan a favor de especies más agresivas como Neisseria, pseudomona y neumococo.

- **Anamnesis: Síntomas**
  - Disminución de la agudeza visual en grado variable según la topografía lesional, siendo las úlceras de localización central las que conllevan un mayor deterioro visual. La visión borrosa depende de la disminución de la transparencia corneal y/o inflamación uveal asociada.
  - Dolor ocular de intensidad variable: El dolor es más intenso cuanto más superficial es el defecto, ya que las terminaciones nerviosas se localizan en el epitelio.
  - Tríada sintomática del segmento anterior muy marcada.
  - Secreción Conjuntival: Sus características dependen del agente causal.

- **Exploración ocular: Signos**

Los signos clínicos van a definir las diversas formas clínicas de queratitis en relación con el agente microbiano implicado:

  - Hiperemia ciliar: signo común a todas las formas de queratitis.
  - Queratitis bacteriana: Defecto epitelial de forma disciforme con bordes irregulares y de localización central con una extensión variable. Los bordes y el lecho de la úlcera muestran un aspecto blanquecino por el edema e infiltración del estroma corneal. Pueden cursar con reacción uveal importante: miosis y presencia de infiltrado inflamatorio en cámara anterior formando un nivel de hipopion (Figura 17). El hipopion suele ser estéril, es un fenómeno reactivo que no implica la presencia de gérmenes en cámara anterior salvo que exista perforación corneal. La presencia de hipopion es característica del neumococo y de la pseudomona aeruginosa.
  - Queratitis herpética: La queratitis por herpes simplex comienza con una erupción

vesicular que evoluciona hacia la formación de una úlcera epitelial de aspecto dendrítico o geográfico en el área central corneal (Figura 18). La sensibilidad corneal puede estar disminuida en el área corneal afectada.

- Queratitis micótica: Úlcera de aspecto blanco-grisáceo sobreelevada con lesiones satélites asociadas e hipopion.

- **Complicaciones y Secuelas**
  - Leucoma corneal: Los procesos cicatriciales reparadores conducen a la aparición de opacidades corneales blanquecinas permanentes y a veces con neovasos asociados.
  - Sinequias del iris anteriores y posteriores que provocan anomalías en la forma pupilar y pueden ocasionar un glaucoma secundario.
  - Cataratas secundarias.
  - Perforación corneal: Representa la complicación más grave, consecutiva a los procesos de necrosis tisular. Esta situación permite la invasión de gérmenes en la cámara anterior produciéndose un cuadro de endoftalmitis infecciosa que puede conducir a la pérdida de la visión.

♦ **Diagnóstico**

- Clínico: Basado en la anamnesis y los signos de la exploración ocular. La prueba de tinción con fluoresceína evidencia el defecto epitelial y la morfología de la úlcera.
- Pruebas de laboratorio:
  - Estudio citológico: Tinciones de Gram y Giemsa.
  - Cultivo microbiológico y antibiograma de muestras procedentes del exudado conjuntival y del raspado de la úlcera corneal.

Ante la sospecha de una queratitis ulcerativa infecciosa se solicitará su valoración oftalmológica ya que requiere estudio biomicroscópico y pruebas de laboratorio para establecer el diagnóstico etiológico.

♦ **Tratamiento**

El tratamiento de las queratitis ulcerativas infecciosas se basa en medidas generales y tratamiento específico en relación con el agente causal. Las medidas generales ya se han comentado en el apartado de los cuadros de conjuntivitis.

Ante procesos graves como úlceras extensas con hipopion se recomienda el tratamiento en régimen hospitalario.

- Eliminar los reservorios de gérmenes: Suspensión del uso de lentes de contacto, eliminación de cuerpos extraños.
- La oclusión monocular está contraindicada ante un ojo rojo con secreción ya que puede representar un factor favorecedor para el crecimiento de gérmenes.
- La aplicación terapéutica de colirios anestésicos está contraindicada porque deshidratan y ulceran el epitelio corneal al inhibir el proceso de reparación epitelial. Además abolen el reflejo de parpadeo y pueden ocasionar reacciones alérgicas.
- Los corticoides tópicos potencian las queratitis herpéticas y micóticas, además pueden aumentar la Pio y provocar cataratas.

Tratamiento específico:

- Queratitis Bacteriana: Ciclopléjico como atropina 1% para prevenir una reacción uveal anterior y antibióticos bactericidas de amplio espectro.
- Queratitis Herpética: Ciclopléjico y pomada de aciclovir.
- Queratitis Micóticas: Ciclopléjico y fármacos antifúngicos.

La vía de administración puede ser tópica, subconjuntival y sistémica.

b) Queratitis Ulcerativa No Infecciosa:

1) Queratitis catarral marginal
2) Queratitis por exposición

1) Queratitis catarral marginal

Patología inflamatoria corneal periférica ligada a una reacción de hipersensibilidad frente a los antígenos de agentes infecciosos. El agente causal más frecuente es el Staphylococcus aureus. Su prevalencia es elevada entre los pacientes afectos de blefaroconjuntivitis estafilocócica crónica.

♦ **Cuadro Clínico**

- **Anamnesis: Síntomas**
  - Dolor ocular.
  - Tríada sintomática del segmento ocular anterior.
- **Exploración ocular: Signos**
  - Hiperemia ciliar.

- Infiltración subepitelial blanco-grisácea de forma oval localizada en córnea periférica próxima al limbo esclerocorneal. El epitelio corneal se desprende formándose una úlcera con poca tendencia hacia la extensión centrípeta o periférica (Figura 19).

♦ **Diagnóstico**

- Clínico: Basado en la anamnesis y el examen oftalmológico por biomicroscopía. La prueba de tinción con fluoresceína pone de manifiesto el defecto tisular periférico. Los infiltrados y úlceras marginales catarrales constituyen una complicación de las blefaroconjuntivitis estafilocócicas.
- Pruebas de laboratorio: Los cultivos de las muestras procedentes de la úlcera son estériles.

♦ **Tratamiento**

- Blefaritis de base: Higiene palpebral y antibióticos tópicos.
- Buena respuesta a los corticosteroides tópicos: Se recomiendan medroxiprogesterona o fluorometolona por su menor efecto hipertensor ocular.

2) Queratitis por Exposición

Patología inflamatoria corneal consecutiva a la deficiente hidratación de la superficie corneal por la película lagrimal preocular, derivada de la incapacidad de los párpados de recubrir la córnea en cada parpadeo.

♦ **Etiología:** Factores locales y sistémicos que provocan alteraciones del reflejo de parpadeo y/o la exposición constante de un área de la superficie corneal.

- Lagoftalmos: Dificultad o imposibilidad de oclusión de la hendidura palpebral al cerrar los ojos. Las causas son múltiples: origen neurogénico por parálisis del orbicular (Parálisis de Bell) que causa un ectropion paralítico y en general los procesos que cursan con ectropion del párpado inferior.
- Exoftalmos: Enfermedad de Graves-Basedow.
- Anestesia general
- Estados de coma

♦ **Cuadro Clínico**

- **Anamnesis: Síntomas**
  - Dolor ocular
  - Tríada sintomática del segmento anterior ocular.
  - Visión borrosa en relación con la presencia de secreción conjuntival y/o la pérdida de transparencia corneal consecutiva al defecto epitelial.
- **Exploración ocular: Signos**
  - Alteración de la motilidad palpebral, ectropion del párpado inferior, exoftalmos.
  - Hiperemia ciliar.
  - Alteraciones de la superficie corneal: El espectro clínico es variable, desde defectos epiteliales punteados en el segmento inferior de la córnea a graves ulceraciones con neovascularización, infección e incluso perforación ocular.

♦ **Diagnóstico**

- Clínico: Basado en la anamnesis y la exploración ocular. Este cuadro requiere valoración oftalmológica.

♦ **Tratamiento**

- Preventivo: Aplicación frecuente de lágrimas artificiales para lubricar la superficie ocular. Se recomienda la oclusión nocturna con parche ocular.
- Etiológico: Patología subyacente.
- Quirúrgico: Cirugía palpebral.

5/ Patología Uveal: Uveítis Anterior Aguda

Proceso inflamatorio del tracto uveal anterior, iris y cuerpo ciliar, de origen etiopatogénico múltiple, que representa la respuesta a una agresión directa o bien mediada inmunológicamente por antígenos exógenos o endógenos.

Generalmente se afectan ambas estructuras, denominándose también *iridociclitis*, debido a su contigüidad anatómica y sus vínculos vasculares, círculos arteriales mayor y menor del iris, si bien también puede existir iritis o ciclitis de forma aislada.

♦ **Epidemiología**

Las uveítis anteriores constituyen la forma más frecuente de inflamación intraocular. En general, es una enfermedad poco frecuente, de incidencia variable según el medio. En España las uveítis anteriores representan el 75% del total de uveítis.

Su importancia radica en varios aspectos, por un lado el compromiso visual que pueden originar y además pueden ser consecutivas a una neoplasia primaria o metastásica o bien la primera manifestación de una enfermedad sistémica y por tanto una clave diagnóstica.

♦ **Clasificación Clínica**

Se clasifican según su localización, en relación con el segmento anatomo-topográfico del tracto uveal afectado:

- Anterior: Iris y/o cuerpo ciliar
- Intermedia: Pars plana del cuerpo ciliar
- Posterior: Vítreo, retina y/o coroides
- Panuveítis: El tracto uveal globalmente

♦ **Etiología**

Las uveítis que nos interesan en este estudio son las *uveítis anteriores*, ya que son las que cursan con un *cuadro de ojo rojo*. Desde el punto de vista *etiológico*, las entidades patológicas que cursan con un *síndrome uveítico anterior* podemos clasificarlas en los siguientes apartados:

- Idiopática: La forma más frecuente, representa el 50% de las uveítis anteriores.
- Asociada a HLA-B27: Artropatías seronegativas como, la espondilitis anquilosante, el síndrome de Reiter, la artritis reumatoide juvenil, la artropatía psoriásica y las artropatías enteropáticas (Enfermedad de Crohn, Colitis ulcerosa).
- Infecciosa: Herpes virus, tuberculosis, sífilis y lepra.
- Asociada a enfermedades sistémicas: Sarcoidosis y síndrome de Behçet.

♦ **Cuadro Clínico: Síndrome uveítico anterior**

La uveítis anterior aguda suele ser unilateral y de comienzo brusco con sintomatología florida. Su curso clínico puede ser agudo no recurrente, si presenta un sólo episodio inferior a tres

meses de duración, o bien agudo recurrente, si presenta brotes repetidos.

- **Anamnesis: Síntomas**
  - Dolor ocular de intensidad variable, irradiado por el territorio del trigémino. Es debido a la miosis espástica y a la irritación de los nervios ciliares, provocado por los mediadores inflamatorios. Aumenta con la acomodación, con los movimientos oculares y a la palpación.
  - Tríada sintomática del segmento anterior.
  - Alteraciones visuales: Visión borrosa ocasionada por la miosis y la turbidez del humor acuoso, visión iridiscente ante edema corneal e incluso disminución de la agudeza visual, más acusada en las formas recurrentes por el desarrollo de complicaciones (Cataratas, Glaucoma).
- **Exploración ocular: Signos**
  - Hiperemia iridiana e inyección periquerática.
  - Miosis arreactiva, por edema del iris e irritación del esfínter.
  - Exudados en la cámara anterior: células inflamatorias, proteínas y fibrina, procedentes de los vasos iridianos debido a la ruptura de la barrera hemato-acuosa. Provocan el denominado "fenómeno Tyndall", efecto óptico debido a la presencia de partículas flotando en el humor acuoso, que se observa al hacer incidir un haz luminoso a través de la cámara anterior mediante la lámpara de hendidura. Si el exudado inflamatorio es masivo, se acumula en la parte inferior de la cámara anterior formando un nivel de color blanquecino denominado *hipopion*.
  - Precipitados queráticos: Depósito de los exudados en el endotelio corneal.
  - Sinequias: Adherencias del iris al cristalino o al endotelio corneal, debidas a la organización de los exudados. Provocan alteraciones de la forma pupilar.
  - Presión intraocular: En general aparece una tendencia a la hipotensión ocular debido a la ciclitis acompañante. Sin embargo, algunos tipos de uveítis pueden cursar con tensión normal e incluso hipertensión ocular.
  - Fondo de Ojo: La exploración del segmento posterior mediante oftalmoscopia es obligada para un correcto diagnóstico diferencial.

♦ **Diagnóstico**

La anamnesis y la exploración ocular nos aportan datos para establecer un diagnóstico

clínico de sospecha. El *diagnóstico sindrómico* requiere una exploración oftalmológica completa.

El *diagnóstico etiológico* requiere una anamnesis y una exploración física por aparatos, para descartar una patología sistémica inflamatoria de base. El estudio puede realizarse en colaboración con la unidad de Medicina Interna. La batería de pruebas complementarias, analíticas y radiológicas, debe enfocarse en relación con los hallazgos del examen por aparatos.

♦ **Tratamiento**

El tratamiento del síndrome uveítico anterior se basa en tres pilares:

- Midriático-ciclopléjico: La atropina por vía tópica es de elección. Reduce las molestias al disminuir el espasmo del músculo ciliar y del esfínter del iris, y evita la formación de sinequias.
- Antiinflamatorios: Los Corticoides constituyen la base del tratamiento. Se utilizan corticoides de alta potencia como, dexametasona, betametasona y prednisolona, por vía tópica, periocular y sistémica.
- Inmunosupresores: El fármaco de elección es la ciclosporina A. Se emplea para el control de uveítis recidivantes bilaterales graves (Artritis reumatoide juvenil).

6/ Patología Orbitaria: Celulitis Orbitaria

Proceso inflamatorio agudo de los tejidos blandos de la órbita. Generalmente de origen infeccioso, principalmente bacteriano. Las infecciones orbitarias constituyen una causa importante de inflamación orbitaria, tanto por su alta frecuencia como por sus consecuencias graves, que incluso pueden llevar a la muerte.

♦ **Epidemiología**

Las infecciones orbitarias afectan con mayor frecuencia a niños y a individuos jóvenes. Representan la patología aguda orbitaria más frecuente en niños y ocupan el 2º lugar en frecuencia tras el hemangioma capilar. En algunos estudios hasta el 85% de los pacientes tienen menos de 20 años.

♦ **Etiopatogenia**

- **Factores Predisponentes**
  - Agentes exógenos: Traumatismos palpebrales y orbitarios, por contaminación externa de la herida penetrante o por cuerpos extraños intraorbitarios(Origen vegetal, los

más frecuentes).

- Agentes endógenos: Son los más frecuentes
  - ∗ Infección de las vías respiratorias altas y/o *sinusitis*: *La infección de los senos paranasales es la causa más frecuente de celulitis orbitaria*. En los niños predominan las sinusitis etmoidales y maxilares, mientras que en los adultos se desarrollan sinusitis fronto-etmoidales y maxilares.
  - ∗ Focos infecciosos de estructuras vecinas: dermopatías faciales (Orzuelo, Erisipela), infecciones óseas o dentarias.
  - ∗ Focos infecciosos intraorbitarios: endoftalmitis, panoftalmitis, dacrioadenitis (Inflamación de la glándula lagrimal) y dacriocistitis aguda.
  - ∗ Foco séptico a distancia: Metástasis séptica hematógena en pacientes inmunodeprimidos.

- **Factores Desencadenantes: Gérmenes**
  - Bacterias: Los niños (menores de 5 años) suelen afectarse con mayor frecuencia por bacterias aerobias (capsuladas), como Haemophilus influenzae y Streptococcus pneumoniae. Los adultos pueden presentar también infecciones por anaerobios o polimicrobianas por aerobios y anaerobios. Las bacterias aerobias más frecuentes son Staphylococcus aureus, Staphylococcus epidermidis, Streptococcus pneumoniae y Streptococcus pyogenes, y entre las anaerobias bacteroides y clostridium.
  - Virus: Virus de la parotiditis, herpesvirus y virus del sarampión.
  - Hongos: Las infecciones micóticas afectan principalmente a individuos inmunodeprimidos. Destacan la mucormicosis y el género Aspergillus.

♦ **Cuadro Clínico**

- **Anamnesis: Síntomas**
  - Generales: Cefalea, malestar general y fiebre.
  - Dolor ocular espontáneo y con los movimientos oculares.
  - Tríada sintomática del segmento anterior.
  - Disminución de la agudeza visual en los casos avanzados o cuando se afecte el ápex orbitario.
  - Secreción mucopurulenta.

- **Exploración ocular: Signos**

- Edema palpebral inflamatorio: Blefaroptosis mecánico.
- Quémosis conjuntival (Figura 20).
- Hiperemia conjuntival.
- Exoftalmos (Proptosis) axial de presentación brusca, irreductible y doloroso a la retropulsión.
- Oftalmoplejia externa o limitación parcial de la motilidad ocular extrínseca.
- Alteraciones pupilares: Abolición del reflejo fotomotor y midriasis.
- Adenopatías preauriculares.

- **Complicaciones**
  - Absceso subperióstico u orbitario.
  - Trombosis del seno cavernoso: Extensión de la infección al seno cavernoso a través de las venas oftálmicas. Se produce un empeoramiento rápido del cuadro con afectación de los pares craneales III, IV, V_1, V_2 y VI.
  - Meningitis.
  - Abscesos peridurales y cerebrales.

♦ **Clasificación Clínica**

∗ *Celulitis Preseptal*: El proceso inflamatorio se limita a los párpados (piel, tejido celular subcutáneo y músculo), ya que el septum orbitario constituye una barrera que impide su extensión a la cavidad orbitaria. El cuadro clínico se caracteriza por edema palpebral y quémosis, siendo el resto de la sintomatología, general y ocular, muy leve. No hay signos de afectación orbitaria postseptal, la motilidad ocular intrínseca y extrínseca está conservada y el globo ocular está indemne.

∗ *Celulitis Retroseptal*: Proceso inflamatorio que afecta a las estructuras que están por delante y por detrás del septum, grasa orbitaria, músculos y paquete vásculo-nervioso, y su efecto masa puede comprometer al globo ocular. Su cuadro clínico es el descrito.

♦ **Diagnóstico**

- Clínico: Anamnesis y exploración ocular.
- Pruebas de Laboratorio:

- Hemograma: Aumento de la velocidad de sedimentación globular, leucocitosis y desviación a la izquierda.
- Hemocultivo
- Microbiológico: Frotis de exudado nasofaringeo y conjuntival para su tinción, cultivo y antibiograma.

● Pruebas de diagnóstico por imagen:

- Radiología simple para visualizar los senos paranasales:
  - Proyección posteroanterior.
  - Proyección de Caldwell (Frontonaso): Seno frontal y etmoidal.
  - Proyección de Waters (Nasomento): Seno maxilar.
- Tomografía Axial Computarizada (TAC):
  - Celulitis preseptal: Muestra una hiperdensidad de los tejidos preorbitarios con ausencia de cambios orbitarios.
  - Celulitis retroseptal: Muestra un engrosamiento y una hiperdensidad de los tejidos preseptales con borramiento y veladura de las estructuras de los tejidos blandos orbitarios.
  - Patología sinusal: Muestra un engrosamiento de la mucosa sinusal con opacificación de los senos y la posible presencia de nivel fluido-aire.

♦ **Diagnóstico Diferencial**

● Las situaciones más frecuentes en la práctica clínica son:

- Reacciones alérgicas monolaterales: Edema alérgico urticariforme de los párpados tras el contacto con antígenos exógenos como el polen, tras la ingestión de alimentos o fármacos o bien tras la picadura de insectos, debido a una reacción de hipersensibilidad tipo I.
- Miositis postquirúrgicas.

● Otros Cuadros Clínicos:

- Rabdomiosarcoma: Neoplasia primaria maligna de la órbita más frecuente en niños de 3-5 años de edad. Cursa con exoftalmos y desplazamiento del globo ocular, pero con ausencia de fiebre y de leucocitosis.
- Metástasis del Neuroblastoma: Se presenta en niños de 1-3 años de edad. Cursa con un cuadro de inflamación asociada y equímosis.
- Pseudotumor inflamatorio agudo: Poco frecuente en niños y no suele acompa-

ñarse de fiebre ni leucocitosis.

- Fístula carótido-cavernosa.

♦ **Tratamiento**

La celulitis preseptal y especialmente la celulitis retroseptal constituyen una urgencia oftalmológica que requiere hospitalización. Ante una celulitis claramente preseptal y un paciente colaborador puede realizarse el tratamiento en asistencia ambulatoria con seguimiento diario.

- Antibióticos sistémicos: Bactericidas de amplio espectro por vía oral o parenteral, generalmente una cefalosporina de 2ª o 3ª generación asociada a un aminoglucósido (Gentamicina). Ante la sospecha de infección por anaerobios se puede asociar clindamicina. Ante alergia a la penicilina y β-lactámicos se puede asociar vancomicina.
- Corticoides sistémicos: Se administrarán a las 24-48 horas de instaurada la antibioticoterapia.
- Interconsulta al Servicio de Otorrinolaringología: Valoración del drenaje del seno paranasal afectado.

B/ Hipertensión Ocular Aguda: Glaucoma Agudo

La presión intraocular (Pio) se mantiene en unos niveles estables por un complejo y dinámico equilibrio entre la producción constante de humor acuoso y su drenaje. Las alteraciones de la dinámica del humor acuoso pueden producir una elevación de la Pio superior a los niveles fisiológicos. La Pio normal tiene un valor medio de 15,8 milímetros de mercurio (mm Hg) con una desviación estándar de 2,6 mm Hg.

La hipertensión ocular (HTO) aguda es un cuadro que cursa con un aumento brusco de la Pio, acompañado de dolor ocular e irradiado y con frecuencia asociado a sintomatología vagal (Figura 21).

♦ **Cuadro Clínico**

• **Antecedentes Oculares**

- Episodios de visión de halos de colores alrededor de las luces, dolor ocular en la oscuridad (Midriasis pupilar) y cefalea hemicraneal homolateral, pueden ser síntomas

prodrómicos de un “ataque agudo de glaucoma”.

- Historia previa de catarata en evolución: Diagnóstico de sospecha de glaucoma facogénico (origen cristaliniano).
- Historia previa de tratamiento con fármacos hipotensores, antiglaucomatosos.
- Existencia de cirugía ocular previa: Cataratas, glaucoma y cirugía vítreo-retina.
- Uso de medicación: Los corticoides pueden explicar el aumento de la Pio y los midriáticos tópicos, en individuos con cámara anterior estrecha.
- Antecedentes de traumas oculares previos.

Desde el punto de vista etiológico, una gran variedad de cuadros pueden cursar con HTO aguda. El glaucoma agudo primario por cierre angular representa el cuadro clásico de “ataque agudo de glaucoma”, cuya sintomatología se expone a continuación.

- **Síntomas**
  - Disminución de la agudeza visual y visión de halos de colores alrededor de las luces (Visión Iridiscente).
  - Dolor ocular punzante y periorbitario con exacerbaciones paroxísticas sobre un fondo permanente.
  - Tríada sintomática del segmento anterior.

  - Sintomatología vagal: Las irradiaciones a distancia son frecuentes y pueden prevalecer sobre los fenómenos oculares, presentándose cefaleas occipitales y cefaleas reflejas de origen vagal acompañadas de náuseas, vómitos, bradicardia e hipotensión arterial.
- **Exploración ocular: Signos**
  - Inyección mixta: Conjuntival y ciliar
  - Edema corneal: El ojo presenta un aspecto “glauco” (verdoso), de ahí el término de glaucoma.
  - Pupila en midriasis media arrefléctica (abolición del reflejo fotomotor).
  - Cámara anterior estrecha (Ataque agudo de glaucoma).
  - Hipertonía ocular: La palpación bidigital del globo ocular a través del párpado superior, bajando el globo ocular hacia el suelo de la órbita y valorando su resistencia mediante presiones alternantes, proporciona una sensación de “dureza marmórea”, ya que

la Pio suele superar los 40 mm de Hg.

♦ **Diagnóstico**

Ante el diagnóstico de sospecha de hipertensión ocular aguda, basándonos en la anamnesis y la exploración ocular, debe solicitarse la valoración oftalmológica.

La medición de la Pio, mediante un tonómetro de aplanación, constituye la base del diagnóstico sindrómico de HTO y el examen del segmento ocular anterior con la lámpara de hendidura (Biomicroscopía) es el elemento clave del diagnóstico diferencial etiológico.

♦ **Tratamiento**

Establecido el diagnóstico de confirmación oftalmológico, se requiere el ingreso hospitalario para instaurar la terapéutica adecuada. El diagnóstico precoz y la actuación terapéutica urgente son fundamentales para evitar el deterioro de la función visual, ya que la HTO provoca lesiones irreversibles en el nervio óptico que pueden conducir a la atrofia óptica glaucomatosa.

En general toda HTO aguda requiere inicialmente tratamiento médico con hipotensores oculares tópicos (β-bloqueantes y mióticos) y sistémicos (Diuréticos). Posteriormente en algunos casos puede ser necesario el tratamiento mediante láser y/o cirugía.

C/ Patología Traumática

En las últimas décadas la traumatología ocular ha experimentado un incremento notable en los países desarrollados, condicionado por la industrialización creciente, el tráfico rodado y otras actividades de riesgo.

Su importancia radica en la repercusión visual, ya que en un alto porcentaje de casos provocan disminución de la agudeza visual y en los países desarrollados figuran como la *"1ª causa de pérdida anatómica del globo ocular",* tanto entre los individuos en edad infantil mayores de tres años como en adultos.

Desde el punto de vista epidemiológico, las causas más frecuentes de traumatismo ocular en nuestro país son los accidentes laborales, seguidos por los accidentes domésticos, las actividades de ocio, los accidentes de tráfico, los accidentes deportivos y las agresiones, entre otros.

En lo que respecta a otros factores epidemiológicos, la banda de edad predominante se

sitúa en las tres primeras décadas de la vida, se observa un ligero predominio del ojo izquierdo sobre el derecho y una predilección marcada del sexo masculino, que muestra un riesgo significativamente mayor de padecer trauma ocular severo.

1/ Etiología: Naturaleza del agente implicado en el trauma ocular

A/ Agentes Mecánicos: "Traumatismos"

B/ Agentes Físicos: Térmicos, radioactividad, electricidad.

C/ Agentes Químicos: Alcalis, ácidos.

D/ Agentes Corrosivos: Gases lacrimógenos, disolventes industriales.

Los traumatismos oculares pueden ser contusos y perforantes. Los traumatismos oculares contusos se producen por la acción de agentes mecánicos romos dotados de gran energía cinética, por aceleración o desaceleración, lo que acontece ante choques, caídas o explosiones. Un trauma contuso en la región ocular, periocular o craneal puede provocar lesiones de estructuras del segmento anterior de forma aislada o asociada a lesiones del segmento posterior por efecto indirecto o *contragolpe*.

Las lesiones oculares no perforantes muestran en general un buen pronóstico visual sin embargo, la implicación del segmento posterior lo ensombrece, ya que puede provocar lesiones visuales muy invalidantes.

Los traumatismos oculares perforantes son debidos a la acción de agentes mecánicos dotados de gran fuerza cinética y generalmente provistos de bordes afilados. Los objetos pueden ser cortantes, punzantes o incluso romos animados de gran velocidad, que causan heridas contusas o arrancamientos.

Los globos oculares con traumas más severos son aquellos en los que se ven involucrados tanto el segmento anterior como el posterior, sobre todo si existe doble perforación ocular, ya que en un buen número de casos evolucionan a la ceguera o se procede a su escisión quirúrgica.

Los traumatismos perforantes que se acompañan de la presencia de ***cuerpos extraños intraoculares*** (CEIO), se asocian a determinadas actividades como picar, cavar o martillear, ya que se producen partículas que aún teniendo pequeño tamaño poseen una gran energía cinética que les permite atravesar las paredes del globo ocular y alojarse en su interior. La mayoría de los CEIO son fragmentos metálicos, que al estar animados de gran velocidad suelen alojarse en el segmento posterior.

Los traumatismos de los anejos oculares pueden presentarse de forma aislada o asociados a lesiones del globo ocular, en el contexto de un cuadro traumático contuso o penetrante. En estos casos, la fuerza también es absorbida por el globo ocular, los párpados, los músculos extraoculares y los tejidos blandos de la órbita, con las consiguientes lesiones. Además, el traumatismo de las partes blandas suele acompañar a las fracturas de la órbita.

2/ Cuadros Clínicos

a) Erosión Corneal
b) Cuerpos Extraños: Conjuntiva / Córnea
c) Fototraumatismos
d) Causticaciones
e) Uveítis Anterior Traumática

a) Erosión Corneal

Las abrasiones corneales constituyen una de las causas más frecuentes de consulta en el servicio de urgencias. Generalmente son "*defectos epiteliales*" provocados por traumatismos superficiales de etiología múltiple, arañazo, cuerpo extraño tarsal, concreción calcárea conjuntival, rama de árbol, ajuste inadecuado de lente de contacto, entre otros.

♦ **Cuadro Clínico**

El paciente refiere el antecedente traumático asociado a la siguiente sintomatología:

- Dolor ocular que aumenta con el parpadeo y los movimientos del globo ocular.
- Visión borrosa, si afecta al área pupilar, debido a disminución de la transparencia corneal.
- Tríada sintomática del segmento anterior: Lagrimeo / Fotofobia / Blefarospasmo.
- Exploración ocular: Signos
  - Hiperemia Ciliar o periquerática.
  - Area corneal Fluoresceína (+): Defecto epitelial de extensión variable (Figura 22).
  - Eversión del párpado superior: Se puede evidenciar la presencia de un cuerpo extraño subtarsal superior, causante de la lesión. En este caso se observan erosiones

lineales verticales por el efecto de roce del párpado.

- Signos de reacción uveal anterior acompañante: Principalmente ante erosiones profundas.

Previamente se instilará colirio anestésico tópico para eliminar el blefarospasmo, lo que facilitará la exploración ocular. El defecto epitelial se puede observar en el examen directo con linterna, ya que la distorsión del reflejo corneal proyecta una sombra del defecto óptico sobre el iris. Sin embargo, se reconoce mejor tras la tinción con fluoresceína y observación bajo luz azul cobalto, que mostrará la extensión de la lesión de color verde brillante.

♦ **Diagnóstico**

- Clínico: Basado en la anamnesis y la exploración ocular.

♦ **Complicaciones**

- Infección secundaria: Generalmente poco frecuente.
- Leucoma cicatricial: Opacidad corneal permanente, si la erosión rebasa el epitelio afectando la membrana de Bowman y el estroma corneal.
- Erosión corneal recidivante o queratalgia recidivante: Recidiva del defecto epitelial tras un período de tiempo variable y sin relación con un nuevo traumatismo. Típicamente suele ponerse de manifiesto tras el despertar matutino, con la apertura palpebral. Desde el punto de vista etiopatogénico, este cuadro recurrente suele aparecer tras erosiones por arañazo. El problema parece residir en la membrana basal debido a un fallo en la fijación de los hemidesmosomas de las células epiteliales.

♦ **Tratamiento**

- Cicloplejia: Instilación de una gota de colirio ciclopléjico (ciclopentolato), para disminuir el espasmo ciliar y aliviar el dolor. Ante erosiones extensas, es conveniente prescribir una aplicación cada 12 horas de ciclopléjico.
- Pomada antibiótica de eritromicina. Este antibiótico no produce un efecto tóxico inhibitorio sobre la epitelización, a diferencia de los aminoglucósidos, y produce menos reacciones alérgicas que otros antibióticos. Se prescribirá su aplicación tópica cuatro veces al día, mientras persista la erosión como prevención de la infección.
- Facilitar la reepitelización: Oclusión del ojo afectado durante 24 horas, mediante un parche semi-compresivo.

- Analgesia por vía oral: Para aliviar el dolor en cuanto desaparezca el efecto del anestésico tópico.

♦ **Pronóstico**

En la mayoría de los casos son procesos banales y de buen pronóstico, ya que no suelen desarrollar complicaciones y se resuelven sin dejar secuelas cicatriciales en 24-48 horas.

b) Cuerpos Extraños Conjuntivales / Corneales

La reacción de intolerancia que conlleva la presencia de un cuerpo extraño depende de dos factores: su ubicación y su naturaleza química.

En términos generales, los cuerpos extraños superficiales son mal tolerados, por lo que conllevan una reacción de intolerancia inmediata. En ausencia de tratamiento los fenómenos de intolerancia local (Tríada defensiva del S.A.) pueden conducir a su eliminación espontánea. Los cuerpos extraños profundos (Estroma corneal) son generalmente mejor tolerados que los superficiales. Esto es debido a la irritación de las terminaciones nerviosas, que se distribuyen en los estratos tisulares más superficiales.

En relación con su *naturaleza química*, la tolerancia es variable, llegándose en algunos casos a una tolerancia perfecta, como ocurre con los cuerpos extraños de vidrio no plomado (Gafas, luna de coche). Los cuerpos extraños de origen vegetal y animal presentan una gravedad especial, bien por su acción tóxica local, bien por la dificultad particular de su extracción.

♦ **Etiología:** Naturaleza química del cuerpo extraño

- Inorgánicos: Arena, carbón, partículas de cristal, aunque los más frecuentes son los metálicos, generalmente partículas de hierro.
- Orgánicos: Vegetales (granos de cereales) y animales, como pelos de oruga y larvas de mosca (Oftalmomiasis).

♦ **Localización**

- Conjuntiva: Pueden estar adheridos a la conjuntiva bulbar, alojados en los fondos de saco y muy frecuentemente en el surco subtarsal del párpado superior.
- Córnea: Se presentan impactados sobre el epitelio o el estroma anterior. Los más frecuentes son los metálicos que suelen enclavarse en el estroma, ya que suelen estar dotados de gran energía cinética (Figura 23).

♦ **Cuadro Clínico**

La sintomatología es similar al cuadro de erosión corneal, sin embargo los cuerpos extraños conjuntivales no suelen producir dolor ocular generalmente, el paciente refiere sensación de arenilla o cuerpo extraño asociado a la tríada defensiva del segmento anterior.

- Exploración ocular: Signos
  - Hiperemia conjuntival o ciliar, según su localización.
  - Visualización del cuerpo extraño: Bajo anestesia tópica, eversión del párpado superior ya que típicamente se ubican en el surco subtarsal. Se pueden observar sobre la conjuntiva bulbar, en los fondos de saco como las larvas de mosca o impactados en la córnea. Los cuerpos extraños metálicos, generalmente relacionados con el ambiente laboral, suelen presentar un anillo de óxido o herrumbre amarillo-rojizo que se forma tras la degradación ferrosa.
  - Signos de reacción uveal anterior asociada.
  - La extracción de un cuerpo extraño corneal deja un defecto tisular de extensión y profundidad variable en el área del impacto que puede ponerse de manifiesto mediante la tinción con fluoresceína.

♦ **Diagnóstico**

- Clínico: Basado en la anamnesis y la exploración ocular.

♦ **Complicaciones**

- Infección secundaria: En términos generales poco frecuente sin embargo, los cuerpos extraños de origen vegetal se asocian a un mayor riesgo de infección sobre todo por gérmenes anaerobios.
- Leucoma cicatricial: Los cuerpos extraños profundos enclavados en el estroma corneal, que en la práctica clínica suelen ser partículas metálicas.

♦ **Tratamiento**: Bajo Anestesia Tópica

- Cuerpos extraños conjuntivales: Se extraerán mediante irrigación con suero fisiológico isotónico limpiando los fondos de saco, con un hisopo de algodón o con una gasa humedecida. Realizar la eversión del párpado superior para extraer las partículas enclavadas en la conjuntiva tarsal superior. Tras su extracción se prescribirá cobertura

antibiótica tópica durante unos días para evitar una infección sobreañadida, pero en general no requieren oclusión monocular.

- Cuerpos extraños corneales: Si son superficiales se extraerán fácilmente realizando la pauta recomendada en el apartado anterior. Los cuerpos extraños enclavados en el estroma requieren su extracción mediante una aguja hipodérmica estéril (25G) con su borde biselado y limpieza del anillo de óxido con una fresa. Su extracción requiere experiencia y debe realizarse a través de un biomicroscopio, por lo que es recomendable su derivación al especialista.
- Los cuerpos extraños orgánicos, como pelos de oruga o larvas de mosca, debido a la dificultad de su extracción y a la intensa reacción inflamatoria que desencadenan, deben ser valorados por el oftalmólogo.

♦ **Pronóstico**

Los cuerpos extraños conjuntivales son los que presentan la evolución más favorable. Los cuerpos extraños corneales que se enclavan en el estroma suelen dejar un leucoma cicatricial y algunos cuerpos extraños de naturaleza orgánica pueden presentar una evolución clínica más tórpida.

c) Fototraumatismos

Las lesiones por radiación ultravioleta generalmente se producen tras la exposición accidental a arcos voltaicos, lámparas solares o al reflejo solar sobre la nieve, sin llevar protección ocular adecuada. Estas radiaciones se absorben en la superficie ocular anterior provocando un cuadro de queratoconjuntivitis.

Distinguimos dos formas clínicas en relación con la fuente radioactiva:

∗ *Queratoconjuntivitis Actínica o Solar*: Se produce tras la exposición a la radiación solar sin protección. Denominada "Oftalmía de la nieve", ya que se asocia al deporte invernal.

∗ *Queratoconjuntivitis Fotoeléctrica*: Producida tras la exposición a arcos voltaicos, sopletes y soldadura.

♦ **Cuadro Clínico**

El paciente presenta un cuadro de queratoconjuntivitis bilateral de intensidad variable, no relacionado con el tiempo de exposición. La sintomatología se manifiesta típicamente tras un período de latencia post-exposición de 6-12 horas, por lo que con frecuencia es una urgencia nocturna. El paciente refiere dolor asociado a una intensa tríada defensiva del segmento ocular anterior.

La exploración ocular se realizará bajo anestesia tópica para eliminar el intenso blefarospasmo asociado y mediante tinción con fluoresceína.

Signos oculares:

- Hiperemia conjuntival y ciliar.
- Defecto epitelial fluoresceína (+): Generalmente cursa en forma de queratopatía epitelial puntiforme en el área interpalpebral (Figura 24). El cuadro puede ser más severo presentando áreas de desepitelización extensa y edema palpebral.

♦ **Diagnóstico**

- Clínico: Basado en la anamnesis y la exploración ocular.

♦ **Tratamiento**

- Ciclopléjico tópico.
- Pomada antibiótica tópica y oclusión binocular.
- Analgésico por vía oral.
- Sedante por vía oral para facilitar el descanso nocturno.

♦ **Pronóstico**

En general, su evolución es favorable y se resuelven en un plazo de 24-48 horas sin dejar secuelas cicatriciales.

d) Causticaciones

Las causticaciones o quemaduras químicas constituyen una *urgencia oftalmológica absoluta* ya que la instauración de un tratamiento inmediato va a ser un factor determinante en el pronóstico visual. Las lesiones químicas pueden producir efectos devastadores sobre la superficie ocular, con alteración visual unilateral o bilateral permanente.

Desde el punto de vista epidemiológico, pueden ser accidentes domésticos en relación con el uso de detergentes, accidentes agrícolas en el ambiente rural por el empleo de fertilizantes o como trauma laboral en el ámbito industrial, que representa la situación más

frecuente afectando sobre todo a varones jóvenes.

♦ **Etiología**

Los agentes químicos implicados son principalmente los álcalis y los ácidos, en forma de líquido, sólido o gas, siendo estos últimos los menos lesivos.

- Acidos: Sulfúrico, sulfuroso, fluorhídrico, clorhídrico, nítrico y acético. Alcalis: Los más nocivos son el amoniaco, la sosa caústica, la lejía (Hidróxido sódico) y la cal viva (Hidróxido cálcico).

♦ **Fisiopatología**

- Acidos: La principal característica es su *limitación,* ya que provocan desnaturalización y coagulación de las proteínas hísticas formando complejos insolubles que constituyen una barrera contra la penetración en profundidad del agente químico. Por esta razón la mayoría de las causticaciones ácidas se limitan al epitelio formando escaras superficiales y su efecto tóxico no es progresivo.
- Alcalis: Su rasgo principal es la *difusión,* ya que producen disolución de las proteínas tisulares penetrando en profundidad. Tienden a reaccionar con las fracciones lipídicas celulares, formando complejos hidrosolubles que penetran con facilidad en el estroma corneal y la esclerótica. Producen necrosis de los tejidos por isquemia vascular. Su acción lesiva depende de la concentración del álcali y la duración de su exposición. Desde el punto de vista pronóstico, causan lesiones más graves que pueden afectar a todo el segmento ocular anterior.

♦ **Cuadro Clínico**

La intensidad o gravedad de la causticación depende de una serie de factores:

- Naturaleza química del agente cáustico: Presentan peor pronóstico las causticaciones producidas por agentes alcalinos.
- Concentración y capacidad de penetración.
- Temperatura del cáustico.
- Tiempo de contacto y área expuesta al agente cáustico.

La sintomatología se caracteriza por intenso dolor ocular, visión borrosa y tríada sintomática del segmento anterior. La ausencia de dolor es un signo de mal pronóstico ya que algunos agentes cáusticos y en especial los álcalis pueden producir hipoestesia o anestesia.

La clasificación de Hughes, modificada por Roper-Hall y Ballen, correlaciona los signos clínicos observados en las primeras exploraciones con el pronóstico visual a largo plazo.

Se reconocen cuatro grados de alteración hística:

- Grado I: Queratoconjuntivitis Química, que cursa con defecto epitelial y ausencia de isquemia. Su pronóstico es favorable.
- Grado II: Queratoconjuntivitis Isquémica Leve. Pronóstico favorable.
- Grado III: Queratoconjuntivitis Isquémica Moderada. Pronóstico reservado.
- Grado IV: Queratoconjuntivitis Isquémica Grave: Córnea Opaca. Pronóstico desfavorable.

El tiempo de aparición y los intervalos entre ellos es variable por lo que se aconseja su observación durante los primeros días.

Las complicaciones y posibles secuelas están ligadas a la extensión de los procesos necróticos, a la infección sobreañadida y a las reacciones endooculares.

♦ **Diagnóstico**

- Anamnesis: Identificación del agente cáustico causal y sintomatología.
- Exploración Ocular: Valoración de los signos clínicos mediante tinción con colirio de fluoresceína a nivel de los bordes palpebrales, conjuntiva y córnea. La presencia de una conjuntiva pálida o ausencia de hiperemia vascular es indicativa de isquemia tisular. La córnea puede mostrar un defecto epitelial de extensión y profundidad variables.
- Valoración clínica oftalmológica: Biomicroscopía y tonometría ocular.
- Valoración clínica por medicina interna y otorrinolaringológica, ante la sospecha de deglución o aspiración de la sustancia química.

♦ **Tratamiento**

Es una urgencia inmediata ya que su pronóstico visual va a depender de las lesiones tisulares y principalmente de la rapidez en la actuación terapéutica.

La terapéutica inicial de las causticaciones se basa en los siguientes pilares:

- Tratamiento inmediato: Irrigación abundante con suero fisiológico isotónico o agua en el momento del accidente durante un tiempo mínimo de 30 minutos, ya que la actuación tardía ensombrece el pronóstico. Lavado de los fondos de saco conjuntivales y de la conjuntiva palpebral eliminando los restos de cáustico con gasas humedecidas. La anestesia tópica previa puede ser necesaria para eliminar el blefarospasmo asociado, lo que facilitará la irrigación y la exploración ocular. Se pueden utilizar agentes neutralizantes químicos de las sustancias alcalinas como la solución de EDTA 0.01-0.05 molar (Aci-

do etileno-diamino-tetraacético).

- Agentes midriático-ciclopléjicos: Colirio de atropina 1% o de ciclopentolato tres veces al día. Se utilizan como profilaxis de la iridociclitis asociada y para disminuir el dolor secundario al espasmo iridociliar.
- Profilaxis de la infección: Antibióticos tópicos.
- Control del proceso inflamatorio: Antiinflamatorios esteroideos como dexametasona 0.1% o prednisolona 1% por vía tópica, en aplicaciones frecuentes.

La valoración oftalmológica es fundamental en este tipo de procesos tanto desde el punto de vista clínico como terapéutico.

e) Uveítis Anterior Traumática

Los traumatismos contusos del globo ocular pueden producir un cuadro de iridociclitis de intensidad variable, asociado a otras lesiones estructurales de los segmentos oculares anterior y posterior. La presencia de sangre en cámara anterior, denominada *hifema*, es una manifestación frecuente de las contusiones oculares.

Desde el punto de vista epidemiológico, se asocian a accidentes laborales y sobre todo a la práctica deportiva, predominando en varones jóvenes que en un alto porcentaje de casos son menores de 20 años.

Desde el punto de vista fisiopatológico, la compresión del globo ocular produce un acortamiento de su diámetro anteroposterior que determina una expansión ecuatorial brusca. La córnea, la porción anterior de la esclerótica y el diafragma iridocristaliniano sufren un desplazamiento brusco posterior, produciéndose una expansión compensadora del ecuador del globo ocular. Este mecanismo favorece el desgarro de los tejidos situados en la vecindad del ángulo camerular. La mayoría de los casos de hifema se deben a desgarros de la cara anterior del cuerpo ciliar con lesión de los vasos del círculo arterial mayor del iris y sus ramas.

♦ **Cuadro Clínico**

- **Anamnesis: Síntomas**
  - Dolor ocular
  - Disminución de la agudeza visual
  - Tríada sintomática del segmento anterior
  - Síntomas generales: cefaleas, vómitos y somnolencia, en relación con el ante-

cedente contuso sobre todo si se asocia a trauma craneal.

- **Exploración ocular: Signos**
  - Hiperemia ciliar
  - Signos clínicos de una uveítis anterior

- **Lesiones asociadas**
  - Córnea: Erosiones traumáticas.
  - Iris y cuerpo ciliar: Desgarros del esfínter pupilar, desinserción de la raíz del iris (Iridodiálisis), desinserción del cuerpo ciliar (Ciclodiálisis) y recesión angular, que representa un riesgo de desarrollar glaucoma traumático.
  - Hifema traumático: El nivel de sangre en cámara anterior es variable, desde tyndall hemático que sólo se detecta mediante biomicroscopía hasta colecciones sanguíneas que ocupan toda la cámara anterior (Figura 25). Puede cursar con *midriasis traumática arreactiva* secundaria a paresia o a desgarros del esfínter del iris, a diferencia de la *miosis* característica de la uveítis.
  - Cristalino: Catarata traumática, subluxación o luxación del cristalino.
  - Trauma contuso del Segmento Posterior: Contusión retiniana, hemorragias retino-vítreas, rupturas coroideas y desprendimiento de retina.

♦ **Diagnóstico**

- Anamnesis: Identificar el objeto contundente causante del traumatismo y su sintomatología.
- Exploración ocular: Signos
  - Valoración clínica oftalmológica: Agudeza visual, Biomicroscopía del polo anterior, tonometría ocular, gonioscopía (Examen del ángulo camerular) y fondo de ojo.

♦ **Tratamiento**

Ante un cuadro de uveítis traumática debe solicitarse la valoración oftalmológica. La presencia de hifema traumático es indicativa de un trauma ocular grave y requiere en un alto porcentaje de casos ingreso y tratamiento hospitalario, así como vigilancia evolutiva ya que

pueden desarrollar complicaciones a corto o a largo plazo.

2. Protocolo Clínico: Signos de Alerta del Ojo Rojo

El Ojo Rojo es un elemento que está presente en múltiples procesos oculares, por ello el médico no especialista en oftalmología debe estar capacitado para discernir los cuadros banales de aquellos que por su severidad requieran la valoración oftalmológica.

Los criterios clínicos de severidad se pueden esquematizar en dos apartados:

A/ Anamnesis Ocular: Síntomas

- Disminución de la Agudeza Visual
- Visión Iridiscente (Halos de colores alrededor de los focos de luz)
- Dolor Ocular espontáneo y al movimiento ocular
- Clínica Sistémica asociada (cefalea, fiebre, vómitos...)

B/ Exploración Ocular: Signos

- Blefaroptosis y Edema Palpebral de gran intensidad
- Quémosis Conjuntival marcada
- Limitación de la Motilidad ocular extrínseca
- Anomalías Pupilares estáticas y dinámicas (Anisocoria, pupila irregular)
- Hiperemia Ciliar o Mixta: vasoconstricción negativa
- Alteración de la Transparencia Corneal (Opacidad corneal)
- Alteración de la transparencia (Exudados, hipopion) y de la profundidad de la cámara anterior ocular.

Todo proceso de ojo rojo en el que no se aprecie una mejoría en un plazo de 48 horas con la terapéutica prescrita, requiere la valoración oftalmológica. Los cuadros de ojo rojo doloroso deben ser considerados una urgencia, ya que en la mayoría de los casos una actitud terapéutica precoz puede ser definitiva para la función visual.

Ante todo paciente que acuda al servicio de urgencias con traumatismo ocular tras la realización de alguna actividad de alto riesgo, debe descartarse siempre la existencia de una perforación ocular, así como la posible presencia de un CEIO.

Los traumatismos perforantes oculares requieren siempre una valoración oftalmológica urgente y su ingreso hospitalario para la restauración quirúrgica del globo ocular.

VII. DIAGNÓSTICO DIFERENCIAL DE LOS CUADROS DE OJO ROJO

RASGO CLÍNICO	CONJUNTIVITIS AGUDA	QUERATITIS ULCERATIVA	UVEÍTIS ANTERIOR AGUDA	GLAUCOMA AGUDO
Dolor	Escozor, prurito	Dolor ocular	Dolor Ocular	Ocular e irradiado
Agudeza Visual	Normal	Reducción área central	Reducción moderada	Reducción marcada
Secreción	Serosa/purulenta	Serosa/purulenta	Lagrimeo	Lagrimeo
Ojo Rojo	Inyección Conjuntival	Inyección Ciliar	Inyección Ciliar	Inyección Mixta
Pupila	Normal	Miosis	Miosis arreactiva	Semimidriasis
Córnea	Transparente	Opaca en área ulcerada	Translúcida	Opacidad difusa
Cámara Anterior	Transparente	Transparente	Translúcida	Estrecha
Tono Ocular	Normal	Normal	Normal /↓ / ↑	Dureza marmórea
Estado General	Normal	Normal	Normal	Afectado
PRUEBA DIAGNÓSTICA	Frotis Conjuntival Diagnóstico Etiológico	Test de Fluoresceína Area Fluo (+)	Biomicroscopía Exudados en C.A.	Tonometría Ocular Hipertonía Ocular
TRATAMIENTO	Medidas Higiénicas Antibioterapia	Cicloplejia Antibioterapia	Cicloplejia Corticoides	Hipotensores Oculares Diuréticos

VIII. BIBLIOGRAFÍA

1. Alió Sanz JL, Carreras Egaña B, Ruiz Moreno JM. Inflamaciones Oculares. 71 Ponencia Oficial de la Sociedad Española de Oftalmología (SEO). Barcelona: SEO/Ciba Visión; 1995.
2. González CF, Becker MH, Flanagan JC. Diagnóstico por la imagen en oftalmología. Barcelona: Doyma; 1988.
3. Grayson M, Arffa RC. Enfermedades de la Córnea. 4ª Edición. Madrid: Harcourt Brace; 1999.
4. Hart WM. Adler Fisiología del Ojo. 1ª Edición española, 9ª Edición inglesa. Madrid: Mosby/Doyma; 1994.
5. Kanski JJ. Oftalmología Clínica. 4ª Edición. Madrid: Harcourt; 2000.
6. León Hernández FA, et al. Traumatismos oculares graves en España: Factores epidemiológicos, estudio de las lesiones y medidas de prevención. Barcelona: Laboratorios Cusí; 1994.
7. Pérez Moreiras JV, Prada Sánchez MC. Patología orbitaria. Barcelona: EDIKA MED; 2000.
8. Saraux H, Lemasson C, Offret H, Renard G. Anatomía e histología del ojo. Barcelona: MASSON; 1985.
9. Shingleton BJ, Hersh PS, Kenyon KR. Traumatismos Oculares. Madrid: Mosby; 1992.
10. Yanoff M, Duker JS. Ophthalmology. Londres: Mosby; 1999.

IX. APÉNDICE DE ILUSTRACIONES

1. Anatomía ocular: Sección sagital del globo ocular
2. Anatomía ocular: Sección sagital de la región orbitaria
3. Anatomía ocular: Sistema nervioso central y vía óptica
4. Ojo Rojo: Inyecciones Conjuntival y Ciliar
5. Ojo Rojo: Inyección Mixta y Pannus corneal
6. Blefaritis Seborreica
7. Blefaritis Marginal Herpética
8. Hiposfagma
9. Conjuntivitis Aguda
10. Conjuntivitis Folicular: Folículos en el tarso y fórnix inferiores
11. Conjuntivitis Pseudomembranosa: Pseudomembrana en el tarso inferior
12. Conjuntivitis Vernal: Papilas gigantes en el tarso superior
13. Orzuelo externo en el párpado inferior y orzuelo interno en el párpado superior
14. Herpes Zoster Oftálmico
15. Dacriocistitis Aguda
16. Epiescleritis
17. Úlcera Corneal con hipopion
18. Queratoconjuntivitis Herpética con tinción de fluoresceína
19. Úlcera Corneal Marginal
20. Celulitis Orbitaria: Quémosis conjuntival
21. Glaucoma Agudo
22. Erosión Corneal con tinción de fluoresceína
23. Cuerpo Extraño Corneal Metálico
24. Queratoconjuntivitis Fotoeléctrica con tinción de fluoresceína
25. Hifema Traumático

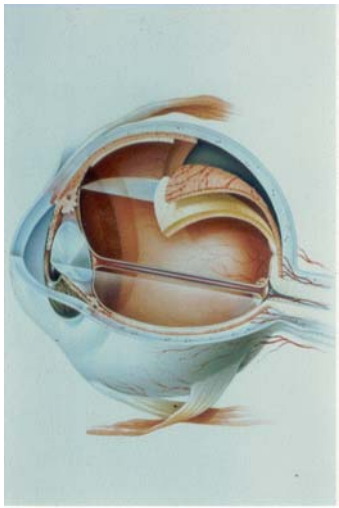

Figura 1. Sección sagital del globo ocular

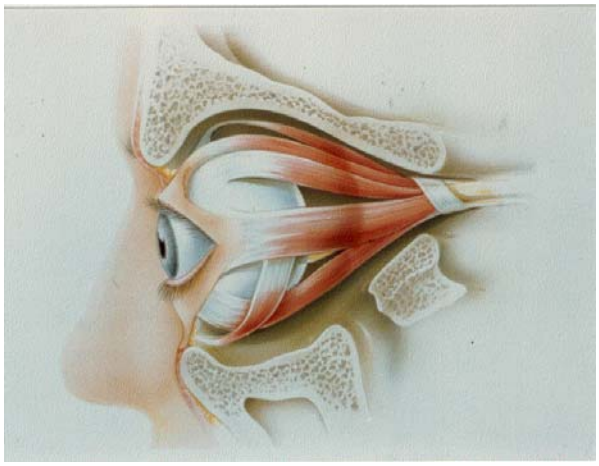

Figura 2- Sección sagital de la región orbitaria

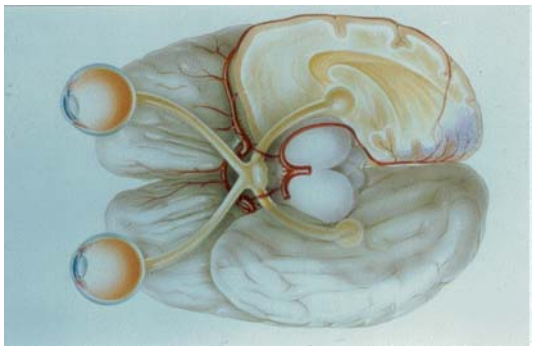

Figura 3. S.N.C. y vía óptica

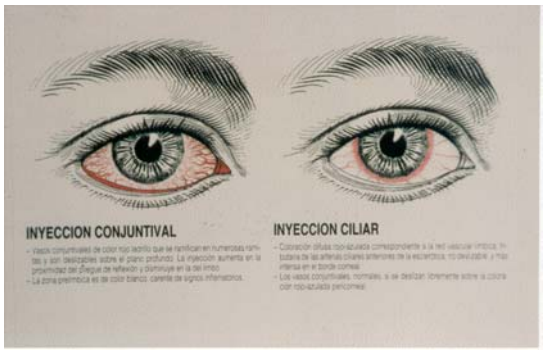

Figura 4- Inyección conjuntival y ciliar

Figura 5. Inyección mixta y pannus corneal

Figura 6- Blefaritis seborreica

Figura 7. Blefaritis marginal herpéticaa

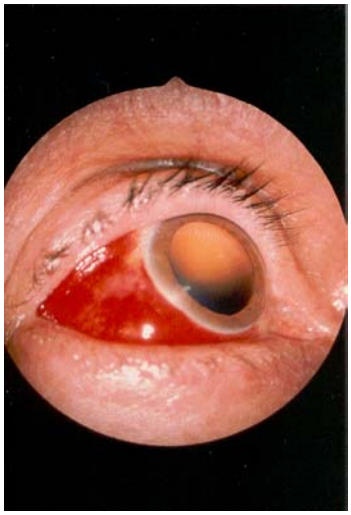

Figura 8- Hiposfagma

Figura 9. Conjuntivitis aguda

Figura 10- Conjuntivitis folicular

Figura 11. Conjuntivitis pseudomembranosa

Figura 12- Conjuntivitis vernal

Figura 13. Orzuelo externo

Figura 14- Herpes zoster oftálmico

Figura 15. Dacriocistitis aguda

Figura 16- Epiescleritis

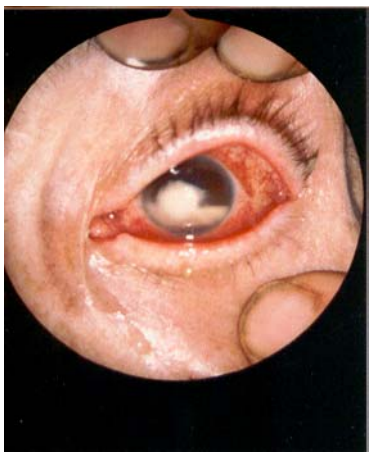

Figura 17. Ulcera corneal con hipopion

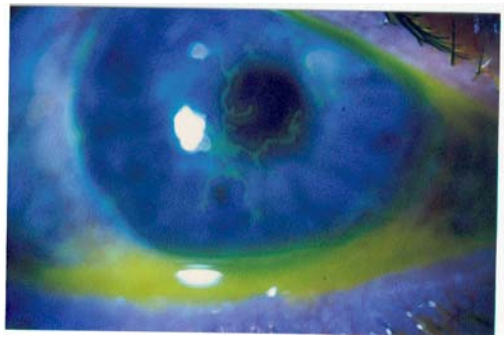

Figura 18- Queratoconjuntivitis herpética con tinción de fluoresceína

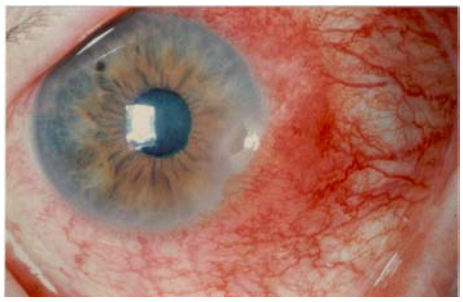

Figura 19. Ulcera corneal marginal

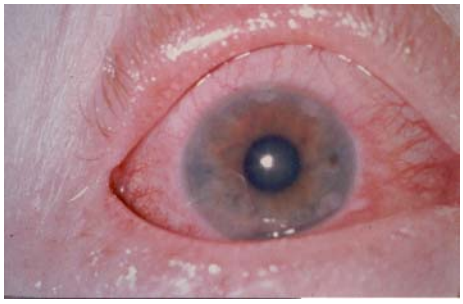

Figura 20- Glaucoma agudo

Figura 21. Celulitis orbitaria

Figura 22- Erosión corneal con tinción de fluoresceina

Figura 23. Cuerpo extraño corneal metálico

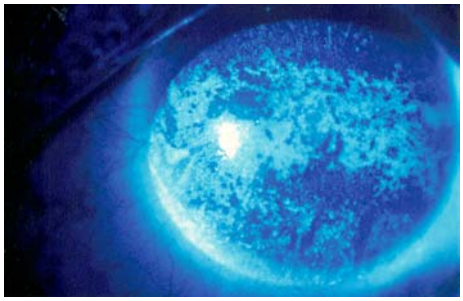

Figura 24.Queratoconjuntivitis fotoeléctrica con tinción de fluoresceína

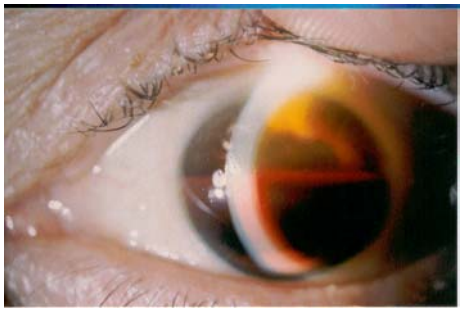

Figura 25. Hifema traumático

X. PRUEBA DE EVALUACIÓN

1. Respecto a la blefaritis seborreica es falso:
   a) Es la inflamación del borde libre palpebral
   b) Siempre encontramos escamas entre las pestañas
   c) Puede haber madarosis
   d) Puede evolucionar a ectropion
   e) Puede presentar triquiasis y tilosis
2. El agente etiológico más frecuentemente asociado a la blefaritis infecciosa es:
   a) Neisseria
   b) Herpes Virus
   c) Moraxella Lacunata
   d) Estafilococo Aureus
   e) Haemophilus
3. Es falso, respecto al orzuelo:
   a) Es la inflamación aguda de las glándulas del borde libre palpebral
   b) Su causa más frecuente es el Estafilococo Aureus
   c) El orzuelo interno es más frecuente que el externo
   d) En el orzuelo interno se afectan las Glándulas de Meibomio
   e) La sintomatología del orzuelo externo es más acusada que la del interno
4. El ectropión paralítico aparece en las parálisis del par craneal:
   a) II par (Nervio óptico)
   b) III par (Nervio Motor Ocular Común)
   c) VI par (Nervio Motor Ocular Externo)
   d) VII par (Nervio Facial)
   e) Ninguno de los anteriores
5. La consecuencia más grave e importante del lagoftalmos es:
   a) Epífora
   b) Acromatopsia
   c) Conjuntivitis
   d) Queratitis por exposición
   e) Cataratas

6. Con respecto a la sintomatología general de las conjuntivitis, es falso:
   a) Lagrimeo
   b) Quémosis
   c) Adenopatías preauriculares
   d) Dolor
   e) Blefarospasmo
7. La hiperemia conjuntival es típica de:
   a) Las conjuntivitis
   b) Las queratitis
   c) Las iridociclitis
   d) El glaucoma agudo
   e) Todas las anteriores
8. El agente etiológico más frecuente de las conjuntivitis y blefaroconjuntivitis bacterianas en el mundo occidental es:
   a) Estreptococo pyogenes
   b) Escherichia Coli
   c) Estafilococo Aureus
   d) Mycoplasma pneumoniae
   e) Neumococo
9. Los signos y síntomas principales de las conjuntivitis bacterianas son:
   a) Quémosis
   b) Hiperemia conjuntival y secreción mucopurulenta
   c) Hiperemia ciliar y fotofobia
   d) Hiperemia
   e) Folículos
10. Se denomina Folículo a:
   a) Proliferación vascular que, secundariamente, se epiteliza
   b) Hipertrofia de una glándula mucosa conjuntival
   c) Proliferación adenoide que, secundariamente, se vasculariza
   d) Glándula lagrimal accesoria obstruida y dilatada
   e) Inflamación de un folículo ciliar.

11. La etiología de las conjuntivitis foliculares:
    a) Es siempre vírica
    b) Suele ser micótica
    c) Puede ser bacteriana
    d) Es desconocida
    e) Es alérgica
12. La lesión característica de las Conjuntivitis Alérgicas es:
    a) Folículo
    b) Granuloma eosinófilo
    c) Papila
    d) Flictena
    e) Ninguna de las anteriores
13. Los siguientes signos son característicos de las úlceras corneales bacterianas:
    1. Localización central
    2. Forma de disco
    3. Borde progresivo
    4. Hipopion

        a) Sólo 1 y 3 son ciertas
        b) Sólo 2 y 4 son ciertas
        c) Sólo 1, 2 y 3 son ciertas
        d) Sólo 4 es cierta
        e) Todas son ciertas
14. La úlcera corneal, como forma evolutiva de algunas queratitis, presenta la siguiente sintomatología, excepto:
    a) Dolor
    b) Fotofobia
    c) Conservación de la agudeza visual
    d) Hiperemia periquerática
    e) Blefarospasmo

15. En la Queratitis Herpética, es falso que:
    a) Es la queratitis vírica más frecuente
    b) Se inicia con la aparición de pequeñas vesículas en el epitelio corneal
    c) No es dolorosa, ya que cursa con hipoestesia corneal
    d) Su tratamiento de elección es el aciclovir
    e) Tiene tendencia a la recidiva
16. Enfermo con hiperemia ciliar, lagrimeo, dolor y pupila en miosis.... ¿Qué puede ser? :
    a) Glaucoma agudo
    b) Iridociclitis aguda
    c) Conjuntivitis aguda
    d) Catarata
    e) Desprendimiento de retina
17. Se denomina Hipopion:
    a) Presencia de sangre en cámara anterior
    b) Rotura del esfínter del iris
    c) Presencia de pus en cámara anterior
    d) Opacidad del parénquima corneal
    e) Oclusión pupilar
18. La midriasis atropínica está contraindicada en:
    a) Diabetes Mellitus
    b) Artritis Reumatoide
    c) Glaucoma de ángulo estrecho
    d) Hipertensión arterial
    e) Obstrucción de la arteria central de la retina
19. Ante un ojo rojo, muy doloroso, con pupila fija, no reactiva y midriática, ¿cuál es su diagnóstico? :
    a) Iridociclitis aguda
    b) Conjuntivitis aguda
    c) Glaucoma agudo
    d) Desprendimiento de retina
    e) Lesión corneal

20. La sensibilidad del globo ocular es recogida por el nervio:
    a) Facial
    b) Trigémino
    c) Óptico
    d) Patético
    e) Ninguna de las anteriores
21. Los signos característicos de celulitis orbitaria son:
    1. Edema y tumefacción de los párpados con ptosis
    2. Quémosis conjuntival
    3. Exoftalmos
    4. Limitación de los movimientos oculares

        a) Sólo 1 y 3 son ciertas
        b) Sólo 2 y 4 son ciertas
        c) Sólo 1, 2 y 3 son ciertas
        d) Sólo 4 es cierta
        e) Todas son ciertas
22. ¿Cuál de los siguientes fármacos no debe emplearse como tratamiento de los traumatismos oculares? :
    a) Analgésicos por vía oral
    b) Anestésicos o sedantes por vía tópica
    c) Antibióticos por vía sistémica
    d) Antibióticos por vía tópica
    e) Parasimpaticolíticos por vía tópica
23. ¿Cuál de los siguientes colirios debe utilizarse para el diagnóstico de una erosión corneal? :
    a) Atropina 1%
    b) Atropina ½%
    c) Fenilefrina 10%
    d) Fluoresceína 2%
    e) Pilocarpina 2%

24. A propósito de las causticaciones oculares:
    a) Los ácidos tienen peor pronóstico que los álcalis
    b) Se tratan sólo con reposo ocular y vendaje binocular
    c) Resultan de la exposición a la luz ultravioleta
    d) Pueden ser causa de opacificación corneal
    e) Ninguna de las anteriores es cierta
25. Entre los hallazgos secundarios al exceso de radiación ultravioleta está:
    a) Queratitis
    b) Dolor
    c) Conjuntivitis
    d) Fotofobia
    e) Todas son ciertas
26. ¿Cuál de los siguientes fenómenos se produce en el ojo tras una contusión?
    a) Fotofobia
    b) Lagrimeo
    c) Blefarospasmo
    d) Son ciertas a) y b)
    e) Todas son ciertas
27. ¿Qué exploración complementaria es indispensable realizar ante un paciente con una hemorragia ocular tras haber estado trabajando con escoplo y martillo?
    a) Hemograma
    b) Radiografías de cráneo y órbitas
    c) Radiografía de tórax
    d) Electrocardiograma
    e) Ninguna de las anteriores
28. ¿Cuál es la complicación más severa de una perforación del globo ocular?
    a) Infección (Endoftalmitis)
    b) Pérdida de vítreo
    c) Escleritis
    d) Hernia de iris
    e) Ninguna de las anteriores

29. Un niño de 4 años de edad presenta edema periorbitario, fiebre, dolor ocular, rinorrea y proptosis. La causa más probable es:
    a) Celulitis orbitaria vírica
    b) Sinusitis frontal aguda
    c) Etmoiditis aguda
    d) Retinoblastoma
    e) Rabdomiosarcoma
30. El primer paso más importante ante una quemadura química es la abundante irrigación conjuntival. ¿Cuál es el siguiente paso a seguir en su tratamiento?
    a) Corticosteroides tópicos
    b) Antibióticos tópicos
    c) Desbridamiento de cuerpos extraños
    d) Acido ascórbico tópico
    e) Citratos tópicos

RESPUESTAS

1. B. La presencia de escamas entre las pestañas constituye un signo clínico característico pero no es constante.
2. D. En los pacientes con blefaritis infecciosa, los microorganismos más frecuentemente aislados son las especies estafilocócicas. En los cultivos microbiológicos de la flora palpebral, el Estafilococo Aureus se aisla con mayor frecuencia en los portadores de blefaritis que en los individuos sanos. La etiopatogenia no está bien establecida relacionándose con un posible mecanismo de hipersensibilidad a los antígenos estafilocócicos o bien a través de sus toxinas (α, β, γ) y enzimas (lisozima, lipasa, esterasa).
3. E. La clínica es más marcada en los orzuelos internos ya que se afectan las glándulas tarsales de Meibomio, de mayor volumen que las glándulas sebáceas anteriores.
4. D. El nervio facial inerva el músculo orbicular de los párpados responsable de la oclusión palpebral. Su parálisis provoca dificultad del cierre palpebral y eversión del borde libre del párpado inferior (ectropión).
5. D. El término lagoftalmos hace referencia a la dificultad o imposibilidad de cierre de la hendidura palpebral. Este cuadro cursa con epífora y exposición de la superficie ocular lo que provoca conjuntivitis crónica y en casos graves lesiones corneales por desecación (Queratitis por exposición).
6. D. Generalmente los cuadros de conjuntivitis cursan con sensación de cuerpo extraño, escozor o picor y no con dolor ocular propiamente dicho. La presencia de dolor indica una afectación concomitante del epitelio corneal.
7. A. Los cuadros de queratitis, iridociclitis y el glaucoma agudo cursan con hiperemia ciliar o periquerática.
8. C. El estafilococo aureus es el microorganismo más frecuentemente implicado como agente causal de conjuntivitis y blefaroconjuntivitis crónicas.
9. B. La sintomatología más característica de las conjuntivitis bacterianas es la hiperemia conjuntival y la secreción mucopurulenta. Algunas formas clínicas pueden cursar con formación de folículos linfoides e incluso con quémosis conjuntival en relación con el grado de virulencia del germen y el sistema inmune del huésped.

10. C. Histológicamente, el folículo es una hiperplasia de tejido linfoide del estroma conjuntival con vascularización accesoria rodeando su base. Es una densa infiltración localizada del tejido subepitelial, constituida por linfocitos, plasmocitos y a veces células polinucleares.
11. C. Clínicamente, la reacción folicular presenta una etiología múltiple principalmente virus y clamydias, pero también puede aparecer tras la aplicación de cosméticos y fármacos tópicos, así como ante infecciones bacterianas como las especies de Moraxella.
12. C. La formación proliferativa tisular típica de las conjuntivitis alérgicas es la papila. Histológicamente, presenta un eje vascular a modo de glomérulo neovascular que secundariamente se acompaña de un infiltrado leucocitario y una proliferación epitelial.
13. E. Representan los signos clínicos que caracterizan una úlcera corneal bacteriana.
14. C. Las queratitis ulcerativas cursan con disminución de la agudeza visual por alteración de la transparencia corneal, más acusada si su localización es central.
15. C. La queratitis herpética cursa con dolor ocular de intensidad variable asociado a la tríada defensiva del segmento anterior y disminución de la agudeza visual en grado variable, según la localización de la lesión.
16. B. La sintomatología descrita corresponde a un cuadro de iridociclitis aguda. La conjuntivitis aguda cursa con hiperemia conjuntival y en el glaucoma agudo la pupila está en semimidriasis fija. La catarata es un proceso involutivo de disminución progresiva de la agudeza visual y el desprendimiento de retina constituye una causa de pérdida brusca de la visión de origen espontáneo o traumático.
17. C. El hipopion es un fenómeno reactivo al insulto tisular caracterizado por el acúmulo masivo, en cámara anterior, de fibrina y células inflamatorias procedentes de los vasos del iris.
18. C. Los fármacos midriáticos pueden desencadenar un ataque agudo de glaucoma en individuos predispuestos que presenten un ángulo camerular estrecho.
19. C. La sintomatología descrita corresponde a un cuadro de ataque agudo de glaucoma.

20. B. La inervación sensitiva ocular procede del nervio trigémino a través de su 1ª división, el nervio oftálmico de Willis principalmente, participando también su 2ª división, el nervio maxilar superior.
21. E. La sintomatología descrita corresponde a un cuadro de celulitis orbitaria retroseptal.
22. B. Los anestésicos tópicos sólo deben ser empleados para facilitar la exploración ocular ya que reducen el blefarospasmo. No deben prescribirse como tratamiento ya que presentan efectos secundarios nocivos: Disminuyen el reflejo protector del parpadeo, inhiben los procesos de reparación epitelial, deshidratan y ulceran el epitelio corneal, y pueden producir reacciones alérgicas.
23. D. La fluoresceína tiñe las áreas erosionadas y denudadas del epitelio corneal, facilitando el diagnóstico de una erosión corneal tras observarse con un filtro de luz azul cobalto.
24. D. Las causticaciones producidas por agentes químicos alcalinos presentan peor pronóstico que las quemaduras químicas por ácidos. Su grado más severo conduce a la opacificación corneal.
25. E. La exposición a radiación ultravioleta puede provocar un cuadro de queratoconjuntivitis actínica o fotoeléctrica que se acompaña de una tríada sintomática del segmento anterior muy intensa.
26. E. Fotofobia, lagrimeo y blefarospasmo representan la tríada sintomática defensiva refleja del segmento ocular anterior ante un insulto tisular.
27. B. La radiografía de cráneo y órbitas está indicada en todo paciente que acude al servicio de urgencias refiriendo molestias oculares tras haber realizado una actividad de alto riesgo (martillear, cavar, picar), ya que es una prueba útil para el despistaje de CEIO.
28. A. La endoftalmitis es una inflamación de las estructuras intraoculares de carácter grave que puede comprometer la función visual y la integridad del globo ocular. Las endoftalmitis postraumáticas son de origen infeccioso ya que hay una puerta de entrada de gérmenes.
29. C. La etmoiditis aguda es la causa más frecuente de sinusitis y celulitis orbitaria en niños. Los senos frontales no están totalmente neumatizados a esta edad.
30. C. Los cuerpos extraños constituyen un depósito de material alcalino por lo que deben ser retirados inmediatamente tras ser detectados.